



**HAL**  
open science

## Accidents Vasculaires Cérébraux chez l'Africain, à propos de 142 observations

Michel Dumas

► **To cite this version:**

Michel Dumas. Accidents Vasculaires Cérébraux chez l'Africain, à propos de 142 observations. Santé publique et épidémiologie. UNIVERSITE DE DAKAR, Faculté Mixte de Médecine et de Pharmacie, 1961. Français. NNT: . tel-02316075

**HAL Id: tel-02316075**

**<https://unilim.hal.science/tel-02316075>**

Submitted on 15 Oct 2019

**HAL** is a multi-disciplinary open access archive for the deposit and dissemination of scientific research documents, whether they are published or not. The documents may come from teaching and research institutions in France or abroad, or from public or private research centers.

L'archive ouverte pluridisciplinaire **HAL**, est destinée au dépôt et à la diffusion de documents scientifiques de niveau recherche, publiés ou non, émanant des établissements d'enseignement et de recherche français ou étrangers, des laboratoires publics ou privés.

UNIVERSITE DE DAKAR

**Faculté Mixte de Médecine  
et de Pharmacie**

ANNÉE 1961

N° 3

---

***ACCIDENTS VASCULAIRES CEREBRAUX  
CHEZ L'AFRICAIN***

A PROPOS DE 142 OBSERVATIONS

---

THÈSE POUR OBTENIR LE GRADE DE

**DOCTEUR EN MEDECINE**

(Diplôme d'Etat)

Présentée et soutenue publiquement le 23 Décembre 1961

par

**MICHEL JEAN-LOUIS DUMAS**

Né à Bamako le 14 Juin 1934

Président de Thèse : **Professeur M. PAYET**

UNIVERSITE DE DAKAR

**Faculté Mixte de Médecine  
et de Pharmacie**

ANNÉE 1961

N° 3

---

***ACCIDENTS VASCULAIRES CEREBRAUX  
CHEZ L'AFRICAIN***

A PROPOS DE 142 OBSERVATIONS

---

THÈSE POUR OBTENIR LE GRADE DE

**DOCTEUR EN MEDECINE**

(Diplôme d'Etat)

Présentée et soutenue publiquement le 23 Décembre 1961

par

**MICHEL JEAN-LOUIS DUMAS**

Né à Bamako le 14 Juin 1934

Président de Thèse : **Professeur M. PAYET**

LISTE DU PERSONNEL DE LA FACULTE

M E D E C I N E

M. PAYET Maurice	Doyen	Médecine Générale
M. BOIRON Henri	Assesseur	Bactériologie
M. SOHIER Henri	Membre du Conseil de l'Université	Anatomie
M. REYNAUD Jean	Professeur	Oto-Rhino-Laryngologie Professeur Agrégé
M. SENECAI Jean	Professeur	Clinique Infantile
M. SERAFINO Xavier	Professeur	Clinique Chirurgicale
M. LEMAIRE Robert	Professeur	Physiologie
M. ARMENGAUD Maxime	Agrégé	Maladies Infectieuses
M. BASSET André	Agrégé	Dermatologie
M. BEZES Henri	Agrégé	Pathologie chirurgicale
M. QUERE Maurice	Agrégé	Ophthalmologie
M. COLLOMB Henri	Agrégé	Neuro-Psychiâtrie
M. HEITZ Fernand	Agrégé	Electro-Radiologie
M. LE CANNELIER Richard	Agrégé	Obstétrique
M. PENE Pierre	Agrégé	Pathologie Médicale
M. SANKALE Marc	Agrégé	Clinique Médicale
M. CAMAIN Robert	Maître de Conf.Ag.	Histologie-Embryologie
M. CARRICABURU Pierre	-	Physique Médicale
M. LARIVIERE Michel	-	Parasitologie
M. LINHARD Jacques	-	Hématologie
M. MASSEYEFF René	-	Biochimie Médicale
M. RICHIR Claude	-	Anatomie Pathologique
M. DUBOIS de MONTREYNAUD	-	Thérapeutique
M. JOSSELIN Jacques	Chef de Travaux Pratiques	Biochimie Médicale
Me .CASTETS Monique	-	Bactériologie
M. FUSTEC Robert	-	Médecine Opératoire
M. HOCQUET Paul	-	Parasitologie
M. LAFFONT Jacques	-	Anatomie
M. QUENUM Alfred	-	Histologie-Embryologie
M. MAZER André	-	Physiologie
M. QUENUM Cyprien	-	Anatomie Pathologique
	-	
	-	
Me SERAFINO Ginette	-	Clinique Chirurgicale
M. SY	-	Anatomie Pathologique
Me ALLEGRINI Janine	-	Physiologie
Me BASSET Marguerite	-	Dermatologie
M. CHARREAU Michel	-	Pédiâtrie
M. CORREA Paul	-	Obstétrique
M. GOMBERT	-	Chimie Médicale
Melle LESCALE Yvette	-	Bactériologie
M. MOULANIER Maurice	-	Médecine Générale
M. TOSSOU Henri	-	Clinique Chirurgicale
M. SENGHOR Gabriel	-	Clinique Médicale Infantile



P H A R M A C I E

-2-

M. PILLE Gauthier	Maître de Conf. Agrégé	Toxicologie
M. ATTISSO Michel	-	Pharmacie galénique
M. CESAIRE Olivier	-	Chimie Analytique
M. GIONO BARBER Humbert	-	Pharmacodynamie
M. SYLLA Oumar	-	Chimie Minérale
M. DENIEL Paul	Me de Conf. délégué	Physique Pharmaceutique
M. KERHARO Joseph	-	Botanique et Mat. Médicale
M. TRELLU Michel	Chef de Travaux	Chimie Organique et Minérale
Me LEDUC Yvette	Assistante	Analyse quant. minérale
M. PIERI François	-	Zoologie
Me SAUVESTRE	-	Microbiologie
M. CHAUVEINC Marc		Bibliothécaire
M. MEYRIGNAC Henri		Secrétaire Principal

" Par délibération la Faculté a arrêté que les opinions émises dans les dissertations qui lui seront présentées, doivent être considérées comme propres à leurs auteurs et qu'elle n'entend leur donner aucune approbation ni improbation."

A MES PARENTS,

A MA FEMME,

A ma fille CAROLINE,

A mon fils JEAN-LUC,

A TOUS LES MIENS,

Avec toute mon affection.

A MON MAITRE, MONSIEUR LE PROFESSEUR M. PAYET

Doyen de la Faculté Mixte de Médecine  
et de Pharmacie de DAKAR

Il nous a accueilli dans son service le premier jour de nos études médicales, puis nous a toujours conseillé et instruit avec sa bienveillante sollicitude.

Il nous a fait le grand honneur d'accepter la présidence de cette thèse. Qu'il trouve ici le témoignage de notre profonde et respectueuse reconnaissance.

A MON MAITRE, MONSIEUR LE PROFESSEUR H. COLLOMB

Nous le remercions de l'enseignement qu'il nous a généreusement dispensé.

Il nous a inspiré ce travail et en a suivi pas à pas l'élaboration, nous prodigant ses conseils avertis.

Qu'il trouve ici l'expression de notre profonde et respectueuse gratitude.



A MONSIEUR LE DOCTEUR M. ROUAN

Pneumophtisiologue  
Ancien Directeur du Centre  
de Pneumophtisiologie  
de DAKAR

Son humanité est pour nous  
un exemple permanent.

Qu'il trouve ici l'expression  
de notre profonde reconnaissance.

A MONSIEUR LE DOCTEUR Y. PHILIPPE

Chef de Clinique à la Faculté

En témoignage de reconnais-  
sance pour l'aide amicale et constante  
qu'il nous a apportée dans l'élabora-  
tion de ce travail.

A MESSIEURS LES PROFESSEURS

qui nous ont fait l'honneur d'être membres de notre jury.

MONSIEUR LE PROFESSEUR H. BOIRON

dont nous avons eu le privilège d'être l'élève.

MONSIEUR LE PROFESSEUR J. REYNAUD

A MES MAITRES D'EXTERNAT et D'INTERNAT

A TOUS MES MAITRES DE LA FACULTE DE DAKAR

A MONSIEUR NICOLAS N'DIAYE

Directeur du Centre Hospitalier  
de DAKAR-FANN

En nous recevant dans son Etablissement,  
il nous a permis d'entreprendre ce travail.

Qu'il trouve ici l'expression de nos  
vifs remerciements.

AU PERSONNEL DU SERVICE DE NEUROLOGIE

Nous le remercions de sa  
fidèle et généreuse collaboration  
qui nous a été indispensable.

INTRODUCTION



La pathologie vasculaire cérébrale chez le blanc est déjà bien étudiée et chaque jour mieux connue. Ce problème "depuis le début de l'ère anatomo-clinique n'a-t-il pas fait l'objet de recherches minutieuses qui n'ont guère laissé de points inexplorés. L'ensemble imposant des travaux classiques couronnés par l'oeuvre magistrale de Charles FOIX fait d'avance hésiter celui qui tenterait de diriger ses pas sur de pareilles brisées", disait CASTAIGNE en 1957 ( 10 ).

Par contre, la pathologie vasculaire cérébrale de l'africain était encore très mal connue jusqu'à ces dernières années. En Afrique Noire, en effet, le problème reste encore presque entier, et ceci pour différentes raisons :

- C'était une urgence que d'étudier d'autres maladies d'importance sociale évidente.

- La culture Pasteurienne des médecins les orientait vers l'étude des maladies parasitaires et infectieuses. Cette orientation était, du reste justifiée par l'importance de ces maladies.

- Les médecins avaient une attitude de spectateur vis-à-vis de l'ictus cérébral et de ses complications, attitude qui se justifiait devant les difficultés techniques d'exploration et devant la précarité des moyens thérapeutiques.

- Beaucoup d'accidents aigus échappaient à l'observation médicale, soit, parce que les malades mouraient rapidement, soit, parce qu'ils consultaient après l'échec d'une thérapeutique locale.

Actuellement, la fréquentation hospitalière plus importante a mis en évidence l'importance numérique des accidents vasculaires cérébraux.

- PAYET et coll. ( 81 ) estiment qu'elle est de l'ordre de 12 à 15% dans un service de médecine générale à Dakar.

- MILETTO et COLLOMB ( 62 ) en soulignent de même l'importance par rapport à l'inexistence des manifestations coronariennes.

- EDINGTON à Accra ( 34 ), dans un travail portant sur 3.645 autopsies, note une cause de mortalité par affection cardio-vasculaire dans 12,8% des cas. Le quart de ces affections relève de la pathologie vasculaire cérébrale.

Si bien que la maladie vasculaire, en général, et particulièrement en Afrique, doit être considérée comme une maladie sociale, non seulement par le nombre important de sujets atteints, mais aussi par les conséquences lointaines qu'elle entraîne : infirmités motrices ou psychiques, pour lesquelles aucun centre de rééducation n'existe.

Notre travail portera sur l'étude de 142 observations de malades, adolescents, adultes et vieillards, hospitalisés en 19 mois dans le service de Neurologie du Centre Hospitalier de Fann à Dakar.

Les accidents vasculaires sont d'ordre hémorragique ou ischémique, exceptionnellement, il s'agit de thrombophlébites cérébrales.

- 1)- Dans un premier chapitre, nous définissons nos moyens d'étude et notre matériel.
- 2)- Dans un deuxième chapitre, nous apportons nos observations, classées d'une manière essentiellement pratique, selon deux grands groupes :

- D'une part, les accidents hémorragiques, qui, bénéficiant actuellement des données artériographiques, relèvent bien souvent d'une thérapeutique chirurgicale urgente.

- D'autre part, les accidents ischémiques dont la répartition selon les âges souligne la fréquence chez l'africain jeune.

3)- Dans un troisième chapitre, un effort de synthèse étiopathogénique montrera le rôle mineur de la syphilis, étiologie encore communément admise, et soulignera le rôle de la maladie artérielle avec ses caractères particuliers chez l'africain : athérosclérose et secondairement hypertension artérielle.

4)- Le dernier chapitre est d'ordre thérapeutique. Nous n'apportons rien d'original en matière de traitement. Nous soulignons simplement les difficultés particulières liées au contexte socio-économique, qu'il s'agisse de traitement de la phase aiguë ou de celui des séquelles.

Nous connaissons d'avance l'ampleur d'un tel travail; nous en connaissons aussi les faiblesses, les imperfections. Nous espérons cependant qu'il pourra servir de base, ou de point de départ pour une étude plus approfondie des différents problèmes que nous aurons à soulever, et à laisser malheureusement dans l'ombre.

CHAPITRE I

-:-:-:-

GÉNÉRALITÉS

-:-:-



La recherche médicale peut se faire selon deux directions :

- le chercheur vise à confirmer une hypothèse qu'il a émise sur un sujet déterminé,
- ou bien, il se contente, plus simplement, d'être un observateur et de collationner le plus de faits possibles. Il devra les défricher avant de tirer des conclusions, générales d'abord, puis de plus en plus précises selon sa perspicacité.

Devions-nous être l'un plutôt que l'autre, et rétrécir ainsi notre champ d'action en essayant de confirmer une hypothèse ? Nous risquons alors de ne<sup>pas</sup> avoir cette vue d'ensemble nécessaire à l'étude de tout sujet encore mal exploré.

Ce n'est qu'après avoir défini les limites générales d'un problème, après l'avoir cerné, qu'il est possible d'émettre des hypothèses précises.

Mais devions-nous, alors, nous contenter d'être collectionneur et de nous borner à rassembler le maximum de faits ? Nous aurions alors, d'une part, délibérément ignoré les résultats des différents travaux concernant ce sujet et, d'autre part, fait fi de l'expérience de nos maîtres de l'Ecole de Dakar, qui, d'une manière empirique et intuitive à la fois, avaient déjà établi les bases de cette étude.

L'idéal, certes, aurait été d'allier ces deux attitudes

en une étude remarquable par sa qualité et sa richesse de renseignements, qui eut permis de confirmer des hypothèses, tout en les replaçant dans leur contexte général.

Les conditions de travail, sur lesquelles nous aurons à revenir, ne nous ont pas permis d'atteindre ces buts. Néanmoins, nous nous sommes efforcés d'oeuvrer dans cette direction en rassemblant nous-mêmes, en 19 mois, le maximum de documents pour nous permettre de circonscrire plus largement le problème et de confirmer les hypothèses de nos maîtres, soit :

- importance des phénomènes artéritiques au niveau des vaisseaux cérébraux, peut-être par un processus d'athérosclérose;

- rareté de l'étiologie syphilitique contrairement à ce qui avait été très souvent prôné;

- présence, peut-être plus fréquente qu'ailleurs, de malformations cérébrales, non individualisées, parce que non cherchées jusqu'à présent.

## - M E T H O D E S D E R E C H E R C H E -

---

Pour mener à bien une telle étude et atteindre les buts que nous nous étions ainsi fixés, une méthode de travail très élargie était nécessaire.

Elle devait englober non seulement une étude clinique soigneuse du malade, mais aussi faire appel à un grand nombre d'examens complémentaires paracliniques. Nous espérions ainsi atteindre le premier but de notre recherche = circonscrire le problème en rassemblant le maximum de documents.

Malheureusement, nous avons été matériellement obligés de limiter le choix de ces examens complémentaires. Sur quels critères alors s'appuyer pour effectuer ce choix ?

C'est la volonté de confirmer les hypothèses émises par les précédents chercheurs et nos maîtres qui nous a servi de fil conducteur. Nous répondions alors aux exigences du deuxième but de notre recherche = confirmer quelques hypothèses.

La méthode idéale de travail remplissant toutes ces conditions doit satisfaire à 4 exigences :

- comporter une enquête biographique soigneuse et précise;
- comporter un examen neurologique du malade complété d'investigations paracliniques;
- replacer le malade dans son contexte de malade vasculaire par l'étude de son "statut vasculaire";

- compléter parfois toutes ces données par un examen anatomique qui confirmera le diagnostic sur la table d'opération, ou sera très riche d'enseignement sur la table nécropsique.

## I/- ENQUETE BIOGRAPHIQUE

L'enquête biographique, au sens le plus large, est prioritaire. Elle permet de clarifier le problème, et peut-être de comprendre les divergences existant entre la pathologie vasculaire cérébrale de l'africain et celle de l'européen. Mais il faut malheureusement reconnaître que cette enquête est très difficile à réaliser particulièrement en Afrique.

Le nombre considérable d'ethnies, le brassage des populations les coutumes (alimentaires entre autres), les différents modes d'existences, les structures psychologiques, tous les particularismes propres à chacune des ethnies, font que toute recherche écolo-gique, pour être vraiment valable, demande la collaboration étroite du médecin, du sociologue, du psychologue et de l'ethnologue.

- 1) Nous passerons rapidement sur les statuts sociaux, culturels et économiques, dont l'incidence directe n'est même pas à rappeler, mais dont l'étude se heurte cependant à des difficultés.
- 2) La structure de la personnalité dont l'incidence apparaît avec plus d'importance sur nombre de maladies organiques n'a pu être abordée ici. Les moyens et surtout les connaissances de base manquent singulièrement pour une telle étude.
- 3) L'étude des antécédents du malade se heurte également à des difficultés. L'africain ne "s'étudie" généralement pas comme l'européen, il ne viendra que très exceptionnellement consulter pour des prodromes. Cette notion est peut-être fautive car les médecins européens ne savent pas interroger l'africain. Le plus souvent le malade se présente après son ictus, et pour lui, il semble que ce soit le

début de la maladie. Les prodromes habituels de la maladie vasculaire sont très difficiles à retrouver. La recherche des antécédents pathologiques, survenus dans les mois ou les années précédentes, offre les mêmes difficultés. Le traumatisme crânien responsable de l'hématome sous-dural aura été oublié. L'épisode fébrile, accompagné de myalgies survenues quelques semaines avant l'apparition d'une hémiplégie, ne pourra que rarement être affirmé. Toutes ces difficultés sont multipliées à l'infini, quand il faut se fier aux dires de l'entourage d'un malade comateux.

Par contre, les antécédents obstétricaux d'une malade seront généralement mieux connus.

4) Quant aux antécédents familiaux, à la recherche d'un éventuel facteur héréditaire, rares sont les malades capables de fournir des renseignements exploitables.

Or, le caractère familial de la maladie artérielle et l'association fréquente de ces manifestations avec l'obésité et le diabète n'est plus à démontrer. Une étude statistique d'AYMAN ( 4 ), qui remonte à 1934 est éloquente. Il étudie les 1524 membres de 277 familles et note que parmi les enfants issus de parents normotendus, 3,1% seront hypertendus. Si un des ascendants est hypertendu, 28,3% des enfants le seront. Le pourcentage montera à 45,5% si les deux ascendants sont hypertendus.

5) Les habitudes alimentaires sont d'un abord plus souriant car peut-être déjà mieux étudiées ( 82 - 98 - ) . Mais il faut lire la masse de documents s'y rapportant, avec les conclusions souvent opposées tirées par les différents auteurs, pour se rendre compte, là aussi, de la complexité du problème.

Pourtant ces coutumes alimentaires peuvent avoir une incidence directe sur la formation de l'athérosclérose qui semble, chez l'africain, prédominer au niveau des vaisseaux cérébraux.

L'origine du malade (rurale ou urbaine) est importante. En effet, l'apport lipidique (essentiellement d'origine végétale) est nettement supérieur pour un sénégalais vivant dans un centre urbain. Il devrait, classiquement, ( ) être davantage protégé contre l'athérosclérose. En fait, SANKALE ( 98 ) récemment a démontré qu'il n'en était rien. Parmi nos malades, 75% ont une alimentation de type rural (il est vrai que la population sénégalaise est en majorité rurale).

En réalité, beaucoup de facteurs alimentaires connus, et inconnus, peuvent avoir un rôle dans la genèse de l'athérosclérose ( 30 ) : qualité et quantité de la ration protidique et lipidique, carences en protéines animales, excès du pourcentage des calories provenant de la consommation des hydrates de carbone.

On voit la difficulté d'une enquête précise et de corrélations statistiquement valables.

6) Et, il n'est pas jusqu'aux variations brutales du climat, liées aux déplacements de l'africain, qui puissent jouer un rôle dans la constitution des accidents vasculaires cérébraux.

Une telle enquête biographique peut apporter des éléments intéressants à l'étude de la pathologie des accidents vasculaires cérébraux. Pour notre part, malheureusement, il nous a été très souvent difficile de la mener à bien.

## II/- EXAMEN NEUROLOGIQUE

### A- Examen clinique -

L'examen clinique a gardé toute son importance; c'est lui qui nous a fréquemment permis de poser le diagnostic. C'est lui également qui décide du choix des examens complémentaires. Mais il n'existe, au Sénégal, qu'un seul centre spécialisé. Le nombre des accidents vasculaires cérébraux est élevé. Tous les malades ne peuvent



donc pas bénéficier de ces examens. Il importe donc que le médecin généraliste pose des indications judicieuses.

Nous ne voudrions pas traiter ici du mode de l'examen neurologique d'un malade atteint d'un accident vasculaire cérébral, mais à la lumière des 112 malades examinés, en souligner les points qui nous ont paru les plus importants :

1) Une surveillance attentive d'heure en heure de l'aspect général du malade, de ses fonctions végétatives et de sa conscience.

2) Une exploration des grandes fonctions de la vie de relation, pour mettre en évidence un déficit moteur auquel peuvent s'ajouter éventuellement des déficits sensitifs, visuels, gnosiques, praxiques, des troubles sensoriels, du langage ou du schéma corporel.

3) Un examen très attentif de l'extrémité céphalique à la recherche d'une asymétrie faciale et d'une paralysie d'un nerf crânien.

Cet examen devra être tout particulièrement attentif dans l'examen oculaire, capital, et qui doit être fait méthodiquement :

- direction du regard, paralysie de fonction, paralysie isolée de la motricité d'un oeil,
- diamètre des pupilles, leur égalité, leur réponse au faisceau lumineux,
- dépistage d'une hémianopsie par la recherche au doigt.

Cet examen sera obligatoirement complété par un examen du fond d'oeil, qui est important de considérer comme un examen de routine, et non pas de spécialiste. A lui seul, il permet très souvent de soupçonner un diagnostic. C'est en effet une fenêtre ouverte sur la vascularisation cérébrale. Ne pas oublier l'examen des pupilles avant la dilatation; une mydriase unilatérale peut être plus significative que les anomalies du fond d'oeil.

4) Une palpation des carotides permet d'apprécier la souplesse ou l'induration de ces artères. L'absence de battements

de la carotide primitive atteste l'existence d'une oblitération. Cette palpation est complétée de l'épreuve de compression carotidienne, ou "signe de la carotide", décrit par PAILLAS et BONNAL ( 68 - 69 ),

L'exécution de cette épreuve, sous enregistrement électroencéphalographique, est particulièrement sensible et permet d'objectiver des signes minimes de souffrance cérébrale ( 70 ).

Cependant le signe de la carotide garde toute sa valeur au lit du malade. La compression d'une carotide thrombosée qui ne provoque aucune modification de l'apport sanguin au niveau du cerveau, ne se traduit par aucun signe clinique. Par contre, à la compression de la carotide opposée, qui réduit le système de suppléance aux seules artères vertébrales, des modifications cliniques se produisent : brève perte de connaissance, mouvements cloniques des membres.

La prise du pouls radial et de la tension artérielle pendant l'épreuve permet de rattacher à une réaction réflexogène du sinus carotidien toute symptomatologie identique s'accompagnant d'une bradycardie, ou d'une hypotension.

5) Un examen du liquide céphalo-rachidien recueilli par ponction lombaire, en s'astreignant à certaines règles de prudence, apporte une aide précieuse pour l'élaboration du diagnostic. Un liquide uniformément hémorragique est la preuve certaine d'une hémorragie méningée.

Cet examen clinique, avec l'étude du fond d'oeil et du liquide céphalo-rachidien, a systématiquement été pratiqué chez tous nos malades. L'ensemble de ces résultats nous a généralement permis de porter un diagnostic précis de suspicion de lésion, et de localisation.

Néanmoins, nous attachant à établir, pour nos 142 malades, un bilan aussi complet que possible, nous avons également pratiqué des examens paracliniques:

- Electroencéphalogramme
- Angiographie cérébrale
- Encéphalographie gazeuse, plus rarement.



B- Examens spécialisés

1) L'électroencéphalogramme :

La majorité des malades de notre étude a eu, au moins, un électroencéphalogramme. Tous ces malades présentaient lors de l'enregistrement un syndrome neurologique.

L'étude des tracés, confirmée rétrospectivement par les données angiographiques ou anatomiques, nous permet de conclure que, comme chez l'euro péen ( 33 ), ces tracés sont assez significatifs.

Les conclusions générales sont celles tirées par les auteurs travaillant sur des sujets de race blanche. L'électroencéphalogramme, à lui seul, ne permet que rarement de poser un diagnostic, mais peut avoir une importante valeur d'orientation.

Le tracé plat d'un hématorne sous-dural est classique, bien que ce ne soit pas une règle générale.

En matière d'anévrysme, DONDEY et coll. (32 - 41) dans une étude statistique portant sur 75 observations cliniques, paracliniques, et anatomiques, note la fréquence au cours des anévrysmes de la communicante antérieure (8 cas dans sa statistique), d'altérations lentes préfrontales hautes.

L'électroencéphalogramme d'une de nos malades présentant un anévrysme rompu de la communicante antérieure, nous donne des conclusions identiques.

L'électroencéphalogramme offre, en outre, un intérêt pronostic certain. Il a de plus l'avantage de pouvoir être pratiqué sans aucune contre-indication chez tous les malades.

2) L'angiographie cérébrale :

L'angiographie est l'examen paraclinique de choix. C'est depuis sa mise au point par EGAZ MONIZ que des progrès réels ont pu être réalisés dans la recherche étiologique des accidents vasculaires cérébraux.

Notre technique est la technique classique : injecter du vasurix par voie trans-cutanée dans les carotides ou les ver-

tébrales. Nous insistons sur l'inutilité d'employer d'importantes quantités de produit de contraste : 4 à 5 cm<sup>3</sup> de vasurix suffisent pour une bonne injection des vaisseaux cérébraux.

a) Indications de l'artériographie dans le domaine de la pathologie vasculaire cérébrale.

De très nombreuses publications traitent de l'importance des apports de l'artériographie dans le domaine de la pathologie vasculaire cérébrale (7-8-10-21-65-)

L'étude des artériographies pratiquées chez nos propres malades permet de confirmer et de préciser les indications de l'artériographie :

- Elle affirme l'hématome sous-dural quand le tableau peut en imposer pour un accident vasculaire banal.

- Elle vient au secours de la clinique dans le diagnostic différentiel entre un hématome intracérébral spontané et une lésion de nature ischémique.

Très souvent le simple examen clinique ne permet pas de trancher le débat. PECKER ( 84 ), récemment encore, insiste sur l'intérêt diagnostique de l'artériographie cérébrale. Ce diagnostic est très important, l'hématome intra-cérébral commandant une intervention neuro-chirurgicale.

- Elle tranche le diagnostic entre un accident vasculaire et une néoformation intracrânienne.

Les tableaux cliniques peuvent être trompeurs. Elle est alors d'un grand secours : elle révèle la thrombose carotidienne ou sylvienne, ou bien, montre un déplacement caractéristique des vaisseaux témoignant de l'existence d'une tumeur cérébrale.

- Elle dépiste les malformations vasculaires (anévrismes et angiomes).

Très souvent l'hémorragie méningée est due à une rupture d'une malformation vasculaire. L'artériographie doit alors être pratiquée de façon précoce. Elle apporte, en dehors de la mise en évidence d'une anomalie vasculaire, toute une série de

renseignements qui dictent la ligne de conduite thérapeutique.

b) Place de l'artériographie cérébrale dans nos observations :

Nous avons pratiqué cet examen chez 125 de nos malades; 23 fois la même malade a eu plusieurs artériographies.

Au total, 161 angiographies cérébrales ont été pratiquées :

- Dans 148 cas, il s'agissait d'une artériographie carotidienne droite ou gauche.

- Dans 13 cas, d'une artériographie de la vertébrale droite ou gauche.

Chez 14 malades décédés très rapidement, l'artériographie ne fut pas pratiquée.

c) Contre indications :

Elles sont peu nombreuses. L'hypertension artérielle importante, la grande vieillesse comportent quelques risques.

Une contre indication fut formulée chez 3 de nos malades :

- Chez une femme de 60 ans hémiplegique, ayant une aortite athéromateuse avec des artères carotidiennes très dures, battantes, sinueuses.

- Chez un vieil homme, âgé de 104 ans, comateux.

- Et chez une femme de 45 ans, hémiparésique, enceinte de 5 mois, craignant une éventuelle complication foetale.

Contrairement peut être, à d'autres auteurs, nos indications ont été très larges. Nous avons souvent pratiqué cet examen chez de gros hypertendus, chez des malades à la circulation cérébrale précaire du fait de thromboses multiples, chez des malades présentant une thrombose du tronc basilaire. Nous verrons que les incidents ont été mineurs. Peut-être avons-nous pu ainsi souligner, d'une part la fréquence des ruptures des anévrysmes chez les gens âgés et d'autre part, la fréquence des ar-

térites des troncs vertébro-basilaires.

d) Incidents de l'artériographie :

Réalisé par un spécialiste compétent, en respectant certaines précautions, cet examen est dans l'ensemble anodin.

Une bonne préparation médicale, d'ailleurs simple, est nécessaire. Plus importante encore est la préparation psychique du malade; il faut lui expliquer les temps préalables de l'examen, il en prendra ainsi conscience.

Cependant quelques incidents sont à rapporter :

- LOFGREN ( 59 ) en 1953, sur une série de 54 artériographies rapporte deux incidents : un temporaire un plus durable, consistant en une aggravation des troubles de la conscience.

- ROUZAUD ( 97 ) en 1958, dans une série d'une trentaine d'artériographies, rapporte trois accidents graves, dont l'un mortel. Il explique ces accidents comme étant la conséquence d'un phénomène de Reilly.

- CASTAIGNE ( 10 ) en 1957, dans une série de 150 accidents vasculaires cérébraux, rapporte 4 accidents, dont un mortel chez un malade porteur d'un anévrysme. Dans deux des trois autres accidents, l'aggravation clinique ne fut ni importante, ni durable.

Chez l'africain, cet examen paraîtrait plus anodin. Ses réactions vis-à-vis de cet examen ont moins d'amplitude, à la fois sur le plan psychologique (représentatif et émotionnel) et sur le plan somatique (végétatif, en particulier). Ce n'est pas le lieu de discuter ici les raisons de cette attitude, mais elle facilite singulièrement l'examen.

Même chez l'enfant, nous avons pu bien souvent nous passer d'anesthésie générale.

Nous avons cependant aussi observé 4 incidents passagers qui ont tous régressé :

- Dans le 1er cas, il s'agissait d'un homme de 45 ans chez lequel, brutalement, s'était constitué une paralysie du membre inférieur gauche. L'artériographie carotidienne droite qui montra un aspect sensiblement normal des vaisseaux, a transformé cette monoplégie en hémiplégie, avec état de mal Bravais Jacksonien. L'hémiplégie rétrocéda en une semaine. Le malade sortit de l'hôpital avec de très discrètes séquelles motrices du membre inférieur primitivement atteint.

- Le 2ème accident survint chez une femme de 60 ans, légèrement hypertendue, chez laquelle, brutalement, deux ans plus tôt, s'était constituée une hémiplégie droite, totale, complète, proportionnelle avec anarthrie. Au cours de l'angiographie carotidienne gauche qui ne révéla pas d'anomalie, cette malade sombra dans un coma profond, dont elle émergea progressivement en une semaine. L'hospitalisation n'apporta par ailleurs aucune amélioration de l'hémiplégie.

- Le 3ème accident concerne un homme de 49 ans, porteur de séquelles discrètes d'une hémiplégie droite, survenue un an auparavant, mais chez qui s'était constitué en outre une ataxie des deux membres inférieurs sans trouble des sensibilités. Dans un premier temps, fut pratiquée une artériographie carotidienne gauche qui se révéla normale et se déroula sans incident. Quelques jours plus tard, fut pratiquée une artériographie vertébrale gauche qui montra un aspect très irrégulier, très artériopathique du tronc basilaire. Quelques heures après cette injection de vasurix, le malade devint confus, puis très somnolent, avec des phases d'agressivité. De gros troubles végétatifs complétaient le tableau, mais en quatre jours tout rentra dans l'ordre.

- Le 4ème accident concerne une femme de 32 ans non hypertendue, comateuse, ayant une hémorragie méningée. Quelques heures après une double angiographie carotidienne pratiquée en urgence à la recherche d'une malformation vasculaire, un collapsus cardio-vasculaire s'installa. Le traitement entre-



pris aussitôt permit de maintenir la tension artérielle à des chiffres normaux. Deux semaines plus tard, de nouvelles artériographies furent pratiquées sans incident. L'étiologie de cette hémorragie méningée ne put être retrouvée; la malade est sortie de l'hôpital apparemment guérie.

L'artériographie carotidienne ne doit pas être écartée par la peur de voir se renouveler des incidents semblables.

Ce n'est certes pas une exploration totalement anodine, mais avec des indications pesées, en respectant scrupuleusement les précautions énoncées plus haut, cet examen peut fournir des données extrêmement précieuses. Mais ces données sont quelquefois insuffisantes et doivent être complétées de renseignements fournis pas d'autres examens.

### 3) L'encéphalographie gazeuse

L'injection d'air par voie lombaire, dans les espaces sous arachnoïdiens avec soustraction de liquide céphalo-rachidien, permet de visualiser, à l'examen radiographique, les espaces sous-arachnoïdiens et le système ventriculaire.

#### a) Indications :

Les indications de l'encéphalographie gazeuse sont plus restreintes dans les accidents vasculaires cérébraux que celles de l'artériographie cérébrale.

- Elle permet de différencier un accident vasculaire d'une néoformation intracrânienne, dans le cas où cette néoformation échappe à l'investigation angiographique.

- Elle met en évidence des hémorragie intracérébrales, particulièrement lorsqu'il s'agit d'hématome postérieur dans la région du carrefour. Leur situation dans ces territoires ne leur permet pas d'avoir une traduction artériographique. Par contre, l'image pneumoencéphalographique est caractéristique, elle montre un déplacement du IIIème ventricule et des ventricules latéraux.

- Elle permet dans les syndromes du tronc cérébral de différencier tumeur et accident vasculaire.

- Et enfin dans les cas d'accidents

vasculaires vus tardivement, les images montrent des lésions atrophiques (dilatation ventriculaire plus ou moins localisée, toujours prédominante au niveau de la lésion, et dilatation des sillons corticaux en regard de la lésion),

b) Place de l'encéphalographie gazeuse dans nos observations :

Elle fut pratiquée 8 fois :

- 5 fois à la recherche d'une atrophie cérébrale, cette atrophie ayant entraîné un déplacement important des vaisseaux cérébraux. Les images obtenues paraissaient alors suspectes. En objectivant une importante dilatation ventriculaire, l'encéphalographie gazeuse permet d'écartier tout soupçon de lésion expansive intra-cérébrale (vasculaire ou autre).

- 1 fois chez une femme de 30 ans ayant une hémiparésie spasmodique droite non globale, sujette à des crises d'épilepsie généralisée, pour éliminer ici aussi une cause tumorale. L'encéphalographie révéla la présence d'une importante atrophie corticale et sous-corticale.

- 1 fois chez un malade ayant un tableau clinique évoquant une atteinte du tronc cérébral. Elle fut pratiquée avant l'artériographie et ne montra pas d'image anormale. Par contre l'artériographie vertébrale objectiva un aspect très artériopathique du tronc basilaire.

- 1 fois chez un malade atteint de démence depuis 20 ans; Elle montra un important déplacement de tout le système ventriculaire à gauche de la ligne médiane. Une artériographie carotidienne droite révéla l'existence d'un volumineux hématome sous-dural pariéto-temporal droit, qui put être opéré avec succès.

L'encéphalographie gazeuse est un examen généralement bien toléré par les malades. Elle est d'un intérêt diagnostic certain, par les renseignements qu'elle apporte. Mais elle n'est pas d'un intérêt suffisant (diagnostic ou pronostic) pour être considérée comme un examen de routine.

Dans le diagnostic d'un accident vasculaire cérébral, l'examen clinique garde toute son importance. En effet, les examens complémentaires spécialisés ne peuvent être appliqués, actuellement au Sénégal, à tous les malades. Cependant, ils doivent être impérativement demandés devant toute hémorragie cérébroméningée, et chaque fois que l'examen clinique laisse des doutes.

### III/- EXAMEN VASCULAIRE

Une étude complète du malade atteint d'un accident vasculaire cérébral ne doit pas se limiter aux données biographiques, écologiques et à un examen neurologique, clinique et paraclinique; elle doit, en outre, replacer ce malade dans son contexte de "malade vasculaire" en étudiant l'ensemble de l'appareil cardiovasculaire et l'environnement vasculaire de ce malade.

#### A- Appareil cardiovasculaire -

Si les procédés instrumentaux d'exploration en matière de pathologie cardiovasculaire se sont multipliés, la clinique garde, là aussi, ses droits:

Un examen cardiovasculaire complet donne souvent la clef du diagnostic étiologique ou étiopathogénique de l'accident vasculaire cérébral. Il se fait en trois temps :

- Une étude de l'état hémodynamique.
- Une étude du facteur proprement cardiaque.
- Une étude du facteur vasculaire.

1) L'état hémodynamique est le lien constant unissant la pompe cardiaque à ses vaisseaux :

- Les pouls radiaux et carotidiens;
- Les oscillations artérielles,
- La pression veineuse, seront recherchés.

2) L'examen du coeur sera clinique, radiologique et éventuellement électrocardiographique.



3) L'exploration des vaisseaux.

En dehors de la prise du pouls, de la T.A., de la mesure des pressions veineuses qui fournissent déjà une indication sur leur élasticité et leur perméabilité, on devra faire méthodiquement une palpation de tous les territoires artériels; elle permet de se faire une opinion sur l'état anatomique des vaisseaux. La palpation des carotides est particulièrement riche d'enseignements :

- La disparition d'un pouls carotidien laisse présager la découverte d'une thrombose carotidienne.

- Des carotides dures, tortueuses, sinueuses en tuyau de pipe laissent présager de la nature athéromateuse de la lésion cérébrale.

- Les gros troncs artériels seront auscultés, tout particulièrement les carotides. ROB ( 96 ) attache une grande importance à la perception d'un murmure systolique au delà d'une sténose carotidienne.

L'exploration de la circulation artériolo-veinulo-capillaire sera de même entreprise par l'étude de différents tests.

Sur les téguments noirs les épreuves visant à étudier une modification cutanée ne peuvent donner des résultats satisfaisants.

L'étude de la température des téguments est rigoureuse mais délicate. Elle se pratique à l'aide d'appareils sensibles (couples thermo-électriques) dans des conditions bien définies. En deux points symétriques, une différence dépassant 2<sup>o</sup> serait presque toujours l'indice d'un trouble circulatoire.

Nous ne revenons pas sur l'étude du fond d'oeil, "fenêtre ouverte sur les artères cérébrales", nous en avons déjà signalé l'importance.

Une étude plus approfondie de la paroi artérielle peut être entreprise en pratiquant des biopsies artérielles. L'artère temporale superficielle se prête facilement à cette exploration.

Place des facteurs cardiovasculaires dans nos observations.

Il est classique de dire que chez l'africain les artérites des membres inférieurs et l'angor coronarien sont exceptionnels. Nos observations confirment cette notion ; nous n'avons en effet rencontré aucun syndrome susceptible d'être rattaché à la pathologie artérielle des membres inférieurs, et à la pathologie coronarienne.

Nous avons étudié, d'une manière aussi complète qu'il nous a été possible, l'incidence des facteurs cardiovasculaires sur la pathologie vasculaire cérébrale.

L'examen clinique cardiaque a toujours été pratiqué ; il nous a guidé dans le choix des examens paracliniques.

Chez 30 malades, une biopsie de l'artère temporelle a été pratiquée. Dans l'ensemble, ces biopsies ont montré une hypertrophie scléreuse de l'endartère. Nous reviendrons sur les résultats et la valeur de cet examen (Chapitre III).

Il découle de nos 142 observations que l'incidence cardiaque est rare dans la pathogénie de ces accidents vasculaires cérébraux. 5 malades seulement étaient porteurs d'une cardiopathie ; l'étude de leurs observations sera reprise ultérieurement.

B- Environnement vasculaire .-

L'environnement vasculaire revient à étudier :

- L'incidence des facteurs biologiques ;
  - Celle de la constitution du malade
- et des facteurs endocriniens, sur l'état vasculaire du malade.

1) L'incidence des facteurs biologiques, ne nous retiendra pas, l'étude de ces facteurs étant confondue avec celle de l'étiopathogénie.

Ces facteurs sont les mêmes que chez l'euro péen. Ils agissent avec plus ou moins d'importance. Il est classique de dire que la cholestérolémie est basse chez l'africain, que les sérologies sanguines syphilitiques sont fréquemment positives. Le taux

de protides sanguins et les variations du rapport A/G jouent probablement un rôle comme facteurs d'athérosclérose, mais ce rôle est encore plein d'inconnu.

2) Nous étudierons simultanément l'incidence de la constitution du malade et celle des facteurs endocriniens.

Il existe une association morbide évidente : cardiopathie - obésité - diabète - uricémie. L'association diabète obésité est fréquente chez l'africain, du moins chez l'africaine.

Si dans notre statistique nous ne relevons que 3 cas de diabète, dans les services de médecine générale à Dakar, la maladie diabétique n'est pas rare. Ce diabète est généralement floride.

Par contre l'obésité, caractère si répandu chez la femme africaine, est pratiquement constante. SANKALE ( 98 ) atteste ce fait : "Les classes moyennes et aisées ont, au Sénégal, une ration calorique globale abusive. Ce régime va souvent de pair avec une sédentarité qui, chez la femme, confine à l'oisiveté. L'obésité prédomine également dans le sexe féminin où elle est d'ailleurs recherchée dans la société traditionnelle, à la fois comme signe extérieur d'opulence et comme attribut de beauté plastique".

La majorité de nos malades était obèse.

Nous n'avons pu, par des données numériques, chiffrer l'indice de différenciation masculine mis au point par VAGUE ( 106 ). Ces données numériques ont trait principalement à des mesures anthropologiques :

- Développement du squelette et de la musculature,
- Développement de l'appendice xiphoïde, du système pileux ....

- Répartition des panicules adipeux.
  - à la partie supérieure du corps dans les obésités androïdes,
  - à la partie inférieure du corps dans les obésités gynoïdes.

Le calcul de ces différents éléments nous aurait permis de classer nos malades en diverses catégories : hyperandroïdes, androïdes, intermédiaires, gynoïdes, hypergynoïdes. Il aurait été alors intéressant d'étudier le développement de l'athérosclérose au sein de ces différents groupes et en fonction des différents facteurs anthropologiques. En comparant ensuite toutes ces données chiffrées et classées, selon les méthodes de VAGUE, avec des groupes témoins de malades européens atteints d'accidents vasculaires cérébraux, il aurait sans doute été possible de mettre en évidence des caractères prépondérants raciaux, propres à la maladie vasculaire cérébrale chez l'africain.

Nous nous sommes privés là d'une source importante de renseignements qui aurait peut être pu éclairer certaines originalités de l'athérosclérose africaine.

Nous soulignons simplement que l'on attribue généralement à l'africain des traits gynoïdes :

- Faible développement de l'appendice xiphoïde,
- Finesse de la peau,
- Laxité articulaire.....

#### IV/- EXAMEN ANATOMIQUE

Une confirmation anatomique sera fournie sur la table d'opération ou sur la table d'autopsie. Si l'enseignement opératoire est riche, il est cependant plus restreint que l'enseignement autopsique.

La nécropsie d'un malade décédé dans un service hospitalier doit toujours être pratiquée. Il faut vaincre les réticences familiales. La famille africaine, comprenant l'utilité de cette recherche scientifique, ne s'oppose généralement pas à la pratique de cet examen.

A- Prélèvement et conservation du cerveau -

Les autopsies sont souvent pratiquées dans de mauvaises conditions, le cerveau n'est que trop rarement conservé. L'habitude est prise de faire des vérifications de type chirurgical, de couper le cerveau dès son prélèvement. Cette méthode doit être rejetée. Le cerveau doit être conservé en appliquant des normes bien codifiées. Trop souvent il est mal conservé. On se prive ainsi d'une source de renseignements qui est capitale, qui est la base d'une meilleure compréhension des problèmes de la pathologie vasculaire cérébrale chez l'africain.

L'injection des artères cérébrales à l'aide de produits colorés, opaques aux rayons X, doit permettre aussi une meilleure étude de cette pathologie vasculaire.

B- Résultats -

Sur 33 décès l'autopsie a été pratiquée 15 fois; 8 cerveaux ont fait l'objet d'un examen macroscopique très précis.

1) Dans 9 cas, l'autopsie a été pratiquée chez des ..... malades hospitalisés en urgence dans le coma et décédés avant toute exploration paraclinique. Elle a permis ainsi, soit de confirmer le diagnostic clinique, soit de porter un diagnostic. Ces dossiers se répartissent ainsi :

- Ramollissement : 3 cas
- Hématome sous-dural : 2 cas
- Hémorragie intracérébrale : 4 cas

2) Dans 4 cas, la nécropsie a confirmé le diagnostic clinique :

- Ramollissement : 2 cas
- Anévrisme multiple : 1 cas
- Insuffisance cardiaque : 1 cas

3) Dans 2 cas, elle a complété le diagnostic qui paraissait nettement établi par l'artériographie :

- Chez une femme de 65 ans ayant une hémiplegie droite, l'artériographie carotidienne avait montré une thrombose sylvienne gauche. La nécropsie a relevé en outre une énorme



hémorragie du noyau lenticulaire et du thalamus gauches.

- Une deuxième observation est semblable.

À l'artériographie carotidienne gauche une thrombose de la carotide interne fut diagnostiquée chez une femme de 56 ans ayant un coma hémiplégique. L'autopsie montra une importante inondation ventriculaire.

#### Critique des méthodes.

La méthode idéale de travail nous semble être celle que nous venons de définir. Elle est vaste et complète. Elle repose sur une étude clinique sérieuse et bénéficie de l'apport considérable des examens paracliniques, et parfois des données anatomiques.

Cette méthode de travail ne peut malheureusement pas être constamment appliquée. Les conditions ne nous permettent pas toujours une étude aussi complète du malade. L'affluence des malades, en quête d'un lit vacant, les imperfections d'un service hospitalier neuf, en voie d'équipement, l'incompétence d'une trop grande partie du personnel, sont autant de problèmes à résoudre quotidiennement.

Notre étude est donc dans l'ensemble restée classique. Elle apporte cependant les résultats des examens paracliniques neurologiques, et en particulier, de l'angiographie cérébrale. Elle permet ainsi de mieux connaître l'étiologie des accidents vasculaires cérébraux chez l'africain. Elle permet de même de dégager des éléments de conduite thérapeutique applicable dans un pays où l'infrastructure sanitaire est encore en plein développement.

- M A T E R I E L D' E T U D E -

-:-:-:-:-:-:-

#### I/- CONDITIONS DE RECRUTEMENT

Nous avons recueilli les observations de la totalité des accidents vasculaires cérébraux survenus chez les africains âgés de plus de 15 ans, et hospitalisés entre le 1er décembre 1959 et le 30 juin 1961, à la Clinique Neuro-Psychiatrique de Fann.

Cette date du 1er décembre 1959 a été choisie pour deux raisons : elle correspond

- d'une part, à l'ouverture d'un nouveau pavillon de neurologie,

- d'autre part, c'est au mois de décembre 1959 que furent pratiquées les premières angiographies cérébrales dans cet hôpital.

Ces raisons ont une incidence directe sur le recrutement des malades. Hôpital neuf, le nombre total d'hospitalisations fut d'abord réduit; les premiers malades hospitalisés étaient déjà des "accidents vasculaires cérébraux" anciens. Ils venaient dans un service de spécialiste récemment créé avec l'espoir d'une guérison plus rapide.

Ces hospitalisations représentent, en 19 mois, le 1/5 des hospitalisations pour affection neurologique.

PAYET et coll. ( 81 ) dans un service de médecine générale à Dakar notent des statistiques sensiblement identiques, compte tenu de la non spécialisation de leur service : 15% pour les hommes, 12% pour les femmes.

## II/- DONNEES BIOGRAPHIQUES.

### A- Sexe :

Nos malades se répartissent en : 84 hommes (59,15%)

58 femmes (40,85%)

Les mêmes pourcentages sont retrouvés par PAYET et coll. ( 81 ). Cette différence de pourcentage n'est pas significative. En effet, la femme africaine, plus traditionaliste, est hospitalisée moins fréquemment que l'homme; d'autre part, 1/3 seulement des lits dans nos services est réservé aux femmes.

### B- Age :

Si l'on reporte sur un graphique le nombre des accidents en fonction des décennies pour chacun des sexes, on constate :

1) Que les courbes obtenues pour les hommes et les femmes sont sensiblement parallèles.

2) Qu'il y a un maximum de fréquence des accidents chez les hommes entre 40 et 50 ans. Ce clocher se situe pour les femmes entre 50 et 60 ans.

3) Que le nombre total des accidents survenus avant 40 ans est élevé : 36 cas, soit 25,35%.

4) Que le nombre d'accidents survenus avant 40 ans est proportionnellement plus important chez les femmes que chez les hommes.

- 18 accidents sur 84 hommes soit 21,42%

- 18 accidents sur 58 femmes soit 31,03%

Dans la statistique de PAYET et coll. (.81) les accidents vasculaires cérébraux sont plus rares avant la quarantaine : 11 cas sur 104 dossiers. On y note aussi la prédominance du sexe féminin dans la survenue des accidents chez le jeune adulte.

TABLEAU I

(cf. p. 169)

C- Appartenance ethnique

La répartition du nombre de cas en fonction des différentes ethnies se fait comme suit :

- Wolof .....	85 cas
- Toucouleur .....	20 cas
- Sérère .....	8 cas
- Bambara .....	8 cas
- Mandingue .....	8 cas
- Diola .....	3 cas
- Pul .....(Fouta)	2 cas
- Divers .....	6 cas
{ Haute-Volta { Côte d'Ivoire { A.E.F. Gambie	
- Non précisé .....	2 cas



La prédominance des malades ouolof est explicable, notre étude portant sur des malades hospitalisés à Dakar. D'une façon générale les différents groupes ethniques de la banlieue de Dakar sont représentés.

D- Profession :

Les femmes sont/<sup>en</sup>majorité sans profession, sans rétribution. Elles sont chargées des travaux domestiques.

La moitié des hommes sont cultivateurs ou manoeuvres; ils ont un revenu médiocre. Un quart (ouvriers..) ont un revenu moyen. Le dernier quart (militaires, ouvriers spécialisés, commerçants...) ont un revenu satisfaisant. Très peu de malades ont un revenu aisé (Chefs religieux, fonctionnaires...).

III/- DONNEES CLINIQUES

Parmi nos 142 dossiers :

- 124 malades présentent une atteinte motrice dans:
  - 64 cas, à droite
  - 60 autres cas, à gauche.

Il s'agit d'une hémiplegie totale, globale, proportionnelle dans :

- 49 cas, à droite
- 45 cas, à gauche.

Et d'une hémiparésie dans :

- 15 cas, à droite
- 15 cas, à gauche.

- 2 malades porteurs d'une séquelle d'hémiplegie ont constitué une hémiplegie controlatérale.

- Dans 16 cas, après un ictus initial, aucun signe de localisation ne fut mis en évidence. Ces cas furent généralement très graves et rapidement mortels; il s'agissait alors d'accident hémorragique.

Le mode de début est 121 fois brutal, suivi ou non d'une perte de connaissance plus ou moins longue; 14 fois il est progressif; et dans 7 observations, il n'a pu être précisé.

L'hospitalisation fut généralement tardive :

- Dans 59 cas, plus d'1 mois après l'accident, parfois plus d'un an.
- 27 malades ont été hospitalisés entre le 10<sup>ème</sup> et le 30<sup>ème</sup> jour.
- 24 entre le 2<sup>ème</sup> et le 10<sup>ème</sup> jour.
- et seulement 32 dans les 48 premières heures.

En effet, la famille du malade fait d'abord appel au guérisseur, ou applique une thérapeutique empirique. Dans les 2/3 des cas le malade est hospitalisé après le drame initial qui comporte le plus de risque de mortalité. Les décès échappent ainsi au contrôle médical, et ne permettent pas d'apprécier avec justesse l'importance de la mortalité due aux accidents vasculaires cérébraux en Afrique.

#### IV/- MORTALITE

Elle est de 33 cas dans notre série, soit 23%. Ces décès se répartissent ainsi :

- Dans 19 cas le malade avait été hospitalisé moins de 48 heures après le début de l'accident vasculaire, ce qui représente une mortalité de plus de 50% parmi les malades hospitalisés précocement.
- 3 fois l'hospitalisation avait eu lieu moins de 10 jours après l'accident.
- 9 fois moins d'un mois après.
- Et seulement 2 des 59 malades, hospitalisés plus d'un mois après le début des troubles, sont décédés.

Ces chiffres sont suffisamment éloquents et montrent bien l'importance de la mortalité pendant les premières heures. Or 23% seulement des malades sont hospitalisés le premier jour.

Le tableau suivant montre la répartition de la mortalité et de la morbidité des 142 sujets étudiés.

TABLEAU II

(cf. p. 169)

Les formes anatomo-cliniques mortelles déterminées à l'aide des données cliniques, paracliniques, et parfois nécropsiques, se répartissent ainsi :

A- <u>Accidents hémorragiques</u> .....	22 cas
- hématomes sous-duraux	4
- hématomes intracérébraux	4
- Anévrysmes	4
- Angiome	1
- Hémorragies cérébro-méningées (causes diverses)	9
B- <u>Accidents ischémiques</u> .....	11 cas
- Ramollissements ( sans autre signe d'accompagnement)	6
- Ramollissements (avec d'autres signes d'accompagnement)	5
{ Méningo-encéphalite syphilitique	1
{ Mal de Bright	1
{ Méningite post-otitique	1
{ Insuffisance cardiaque	2

Quelques points méritent d'être soulignés :

1) L'importance des accidents hémorragiques comme facteur de mortalité.

2) Parmi les 4 anévrysmes :

- 2 étaient supraclinoïdiens. Le décès eut lieu dans les suites immédiates opératoires.

- Une femme de 65 ans était porteuse de 2 anévrysmes : - un à la jonction de la lère et de la 2ème portion de la sylvienne,

- un sur la communicante antérieure.

- Le 4ème anévrysme, à la terminaison de la carotide interne droite, avait provoqué la formation d'un hématome intracérébral temporal droit antérieur. La malade, âgée de 73 ans, n'a pas eu le temps de bénéficier de l'intervention.

3) Parmi les 9 hémorragies cérébro-méningées non liées à une malformation vasculaire :

- Dans 3 cas, l'hémorragie était associée à une hypertension artérielle (maxima supérieur à 20).

- Dans 1 cas, à une inondation ventriculaire et à une thrombose de la carotide interne gauche.

- Dans 1 cas, à une inondation ventriculaire.

- Dans un autre cas, à une pneumonie double.

4) Dans 5 cas des 11 accidents ischémiques, la présence d'autres facteurs importants est venue précipiter l'évolution (syphilis, Mal de Bright, méningite, insuffisance cardiaque).

## - C O N C L U S I O N S -

-:-:-:-:-

Ce travail porte sur l'étude de 142 observations de malades atteints d'un accident vasculaire cérébral.

Quelques conclusions se dégagent de l'étude de ce matériel :

1) La morbidité et la mortalité provoquées par les accidents vasculaires cérébraux sont importantes au Sénégal, compte tenu de la forte mortalité survenant au domicile du malade, avant tout secours médical.

2) Toutes les couches sociales paient leur tribut à cette pathologie.

L'alimentation joue certainement un rôle encore mal déterminé.

L'ethnie ne semble avoir aucune importance dans le déterminisme de ces accidents.

3) Les hommes et les femmes sont également atteints, avec un maximum de fréquence entre 40 et 50 ans pour les hommes, et entre 50 et 60 ans pour les femmes.

4) 25% des accidents surviennent avant 40 ans. Le sexe féminin semble être prédisposé à ces accidents précoces.

L'examen de ces malades n'a pas toujours satisfait aux exigences d'une méthode idéale d'examen. En effet, les conditions matérielles de travail ne se prêtaient pas toujours à leur réalisation.

Mais si cette étude est demeurée classique dans sa forme, elle a l'avantage d'avoir pu bénéficier de l'apport de l'angiographie cérébrale qui, seule, rend compte de l'état anatomique des vaisseaux.

o o o

o o

o

CHAPITRE II

-:-:-:-:-

OBSERVATIONS

-:-:-:-

Pour étudier nos observations, nous les classons en deux grands groupes. Nous distinguons, d'une part, les accidents dus à une insuffisance circulatoire cérébrale, et, d'autre part, les accidents hémorragiques.

Cette classification tend à faire entrer les accidents vasculaires cérébraux dans un cadre bien codifié; en fait, les limites entre accidents ischémiques et accidents hémorragiques ne sont pas aussi nettes : le ramollissement hémorragique en est un exemple. Mais cette classification a l'avantage de servir de base dans l'adoption d'une ligne de conduite. Et, en effet, si la thérapeutique d'un accident ischémique est décevante, l'accident hémorragique, au contraire, bénéficie parfois d'un traitement neuro-chirurgical.

Devant un accident ischémique, l'apport des examens complémentaires est utile, non obligatoire. Devant un accident hémorragique, il est indispensable. Cette distinction, en Afrique, nous paraît importante. Actuellement au Sénégal, les examens complémentaires ne peuvent être pratiqués que dans un seul Centre, le nombre de malades pouvant en bénéficier est limité : un choix s'impose donc.

A C C I D E N T S   I S C H E M I Q U E S

-:-:-:-:-

4



L'étude des accidents ischémiques cérébraux bénéficie de l'apport de l'angiographie cérébrale. Celle-ci, en montrant l'état anatomique du vaisseau, permet bien souvent de déterminer la cause de l'insuffisance circulatoire dans un territoire cérébral. Mais les renseignements fournis par cet examen dans le domaine des accidents ischémiques sont encore imparfaits :

a)- L'angiographie ne renseigne pas sur l'étendue d'un territoire ischémié. Tel territoire cérébral, sous la dépendance vasculaire d'une artère thrombosée, et qui devrait être le siège d'un important ramollissement, se montre à l'examen anatomique presque indemne de lésion. En effet, les artères corticales sont largement anastomosées entre elles. Ces anastomoses peuvent donner lieu à une suppléance suffisamment efficace pour assurer un apport circulatoire à contre courant jusque dans le tronc artériel principal (observation N° 1). Ceci explique les facilités remarquables de récupération dont font preuve certains malades. En revanche, un territoire cérébral qui, d'après les données artériographiques, semble être bien irrigué, est, à l'examen anatomique ou microscopique, le siège de ramollissement. En effet, les diverses régions du cortex cérébral bénéficient inégalement des suppléances. D'autre part, une réduction du débit sanguin, frappant simultanément deux territoires artériels voisins, peut entraîner la formation de lésions ischémiques. Ainsi, une absence d'images anormales à l'angiographie cérébrale, chez un sujet ayant présenté un accident vasculaire cérébral, sans hémorragie méningée, autorise à penser qu'une lésion de type ischémique est cependant responsable des troubles observés.

b)- Les thromboses des fins vaisseaux passent inaperçues à l'angiographie.

c)- Par ailleurs, certaines lésions, situées en amont de l'injection carotidienne ou vertébrale, passent encore inaperçues. Des études récentes ( 66-96) ont montré l'importance de ces lésions au niveau du carrefour aortique et des branches qui en partent. Ces lésions ont, en effet, été très longtemps méconnues; au début, l'autopsie se limitait aux vaisseaux intracrâniens; puis, l'angiographie a montré l'importance de la pathologie carotidienne; actuellement on s'intéresse à la pathologie de la crosse aortique et à celle de la portion proximale des vaisseaux qui en partent, sans parler de la maladie de Takayashu bien classique. Une expleration angiographique de la première portion des vaisseaux issus de la crosse aortique est donc nécessaire.

Malgré ses imperfections, l'angiographie est actuellement la seule méthode qui permette de mieux comprendre le comportement hémodynamique général de la circulation cérébrale, et qui rende compte de l'état anatomique des vaisseaux cérébraux. Aussi l'avons nous adoptée comme base de classification des accidents vasculaires cérébraux par ischémie.

Elle nous a permis de classer nos observations en trois groupes :

- Thromboses vasculaires
- Aspect artériopathique des vaisseaux
- Absence d'anomalies vasculaires

DONNEES STATISTIQUES GENERALES

-:-:-:-:-

Nous avons dénombré parmi nos 142 malades, 105 accidents de type ischémique, soit 73,94%.

Ils se répartissent ainsi d'après l'angiographie cérébrale :

- 22 thromboses
- 30 aspects artériopathiques
- 47 malades ayant une angiographie normale
- 6 malades n'ont pas eu d'angiographie, mais l'examen clinique ou anatomique est en faveur d'une lésion ischémique.

Le tableau III permet d'étudier la répartition de ces accidents en fonction de l'âge et du sexe des sujets.

TABLEAU III

(cf. p. 170)

A- Ces accidents sont survenus 66 fois chez les hommes et 39 fois chez les femmes. Soit, par rapport au nombre total d'accidents vasculaires cérébraux, un taux de 78% pour les hommes et 59% pour les femmes. Le sexe semble donc jouer un rôle dans la survenue des accidents de type ischémique.

B- Les diagrammes obtenus dans chaque sexe sont sensiblement superposables. Le plus grand nombre d'accidents survient chez les hommes entre 40 et 50 ans; entre 50 et 60 ans chez les femmes.

C- Un cinquième des accidents ischémiques survient avant 40 ans, avec un maximum de fréquence entre 20 et 30 ans.

Toutes les ethnies et toutes les couches sociales sont représentées.

Les sujets ayant un revenu moyen ou médiocre sont en majorité.

Le rôle de l'alimentation est, l'on s'en rend compte une fois de plus, très difficile à déterminer; trop de facteurs inconnus interviennent.

## ETUDES DES OBSERVATIONS

-:-:-:-:-

Nous limiterons le choix des observations que nous rapportons. Il serait fastidieux de donner une énumération des 105 observations. Pour chaque lot de malades, nous retiendrons, d'une part, une observation classique et typique, et d'autre part, les observations originales offrant un intérêt particulier (biographique, clinique, angiographique, étiologique, thérapeutique..).

Nous fiant aux données artériographiques, nous étudierons les dossiers de malades ayant :

- Une thrombose vasculaire,
- Un aspect artériopathique, ou
- Un aspect normal de leurs vaisseaux cérébraux.

Puis nous grouperons les dossiers des accidents ischémiques n'ayant pas eu d'angiographie cérébrale.

### I/- ACCIDENTS ISCHEMIQUES CEREBRAUX PAR THROMBOSE DES GROS VAISSEAUX

#### 1)- Considérations biographiques et étiologiques.

Le diagnostic de thrombose vasculaire (22 cas) a été affirmé par l'angiographie cérébrale. Ces 22 cas représentent les 15% du nombre total d'accidents vasculaires cérébraux que nous rapportons.

a)- Sexe : Les thromboses se sont constituées dans 13 cas chez des hommes et 9 fois chez des femmes. Compte tenu de la capacité hospitalière, qui est plus importante pour les hommes, il semble que le sexe n'ait aucune influence dans la survenue de ces thromboses. Mais plus intéressante est l'étude des :

b)- Corrélation existant entre les thromboses, l'âge et le sexe des malades.

Les thromboses surviennent dans notre statistique à tous les âges, avec des extrêmes de 16 et 70 ans. Mais on constate que :

- Chez les hommes, 10 fois sur 13, la thrombose est survenue avant 50 ans. Chez les femmes, elle est survenue 7 fois sur 9 après 50 ans.

- Le diagramme du nombre de cas en fonction de l'âge, montre que chez les hommes, il croît progressivement jusqu'à 50 ans

- un cas entre 10 et 20 ans,
- 2 cas entre 20 et 30 ans,
- 3 cas entre 30 et 40 ans,
- 5 cas entre 40 et 50 ans.

Au-delà de 50 ans, cette courbe est variable, mais elle est basse :

- un seul cas entre 50 et 60 ans,
- 2 cas entre 60 et 70 ans.

Chez les femmes l'étude de ce diagramme montre la présence de deux clochers, le premier avant 30 ans (2 cas), le second entre 50 et 60 ans (5 cas).

Les accidents vasculaires cérébraux survenant dans les suites de couches étant rarement hospitalisés dans notre service, nous n'avons pas tenu compte du facteur grossesse.

- Le diagramme du nombre de cas en fonction de l'âge des malades sans considération de sexe, montre des résultats identiques : un clocher avant 30 ans (5 cas) et un autre entre 40 et 60 ans (11 cas).

On peut donc déduire de cette étude, qui ne porte malheureusement que sur 22 thromboses :

- Que les thromboses vasculaires des gros vaisseaux cérébraux représentent 15% des accidents vasculaires cérébraux chez l'africain.

- Ces thromboses surviennent à tout âge, mais avec un maximum de fréquence chez le jeune avant 30 ans et chez l'adulte entre 40 et 60 ans.

- L'homme africain thrombose ses vaisseaux avec prédilection avant 50 ans, la femme au-delà.

Ces déductions ont déjà, en partie, été soulignées par différents auteurs :

COLLOMB et coll. ( 15 ), en 1957, ont remarqué l'importance de la thrombose artérielle chez le jeune adulte africain. Ils en rapportent 4 cas dans une série de 6 accidents vasculaires cérébraux :

- 3 siègent sur la carotide interne. Les malades sont respectivement âgés de 35, 24 et 23 ans.

- 1 obture l'artère sylvienne à son origine, chez un malade de 26 ans.

Chez un autre de leur malade, la cérébrale antérieure gauche, présente des irrégularités de calibre.

La survenue des thromboses chez le jeune adulte africain, semble donc être un caractère à souligner. Dans les statistiques concernant le Blanc, en effet, les thromboses sont principalement rapportées entre 40 et 60 ans. Ces statistiques font bien état de la découverte de thromboses chez le jeune, mais les cas sont rares. PAILLAS ET BONNAL ( 8 ) dans un travail portant sur 83 observations de thromboses de la carotide n'en relèvent qu'une chez un sujet de moins de 20 ans.

Nous rapportons cinq observations survenues avant 30 ans.



Deux de ces observations concernent des sujets de 16 ans. Elles soulèvent, en outre, des problèmes étiopathogéniques:

obs. N° 1

G.J... est un lycéen âgé de 16 ans, originaire de la Côte d'Ivoire. Hospitalisé le 24 Mars 1961 pour une hémiplégie droite avec aphasie.

La maladie s'est constituée en 48 heures, du 5 au 7 mars 1961, sans phénomène infectieux. Aucun antécédent important n'est à retenir.

L'état général est excellent, la T.A. est à 13/9 au Vaquez.

L'examen neurologique montre une hémiplégie spasmodique droite totale, prédominant au membre supérieur et une anarthrie. L'examen des paires crâniennes montre une paralysie faciale droite de type central; il existe d'autre part un strabisme interne de l'oeil droit en rapport avec une atteinte de la sixième paire. Il n'y a pas de troubles gnosiques ou praxiques du côté gauche. A droite, malgré l'atteinte des sensibilités élémentaires, les objets usuels sont néanmoins facilement reconnus. Il existe une légère hémianopsie latérale droite. L'acuité visuelle de chaque oeil est de 10/10. Les fonds d'yeux sont normaux. La tension de l'artère centrale de la rétine (minima) est de 30 des deux côtés.

L'examen des divers appareils ne montre aucun signe anormal. Les bruits du coeur sont réguliers et bien frappés.

Les tracés électroencéphalographiques sont caractérisés par leur asymétrie, les anomalies étant maxima dans les régions temporales antérieure et moyenne gauche.

L'angiographie carotidienne gauche montre une thrombose de la carotide interne au niveau du siphon, aussitôt après la naissance de la communicante postérieure. Le diamètre de celle-ci est augmenté. A partir de la cérébrale postérieure, également dilatée, on assiste à la revascularisation à contre courant des territoires de la sylvienne et cérébrale antérieure dans sa partie postérieure. L'angiographie carotidienne droite est normale. La communicante antérieure et la cérébrale antérieure gauche ne sont pas vascularisées par ce côté.

Le liquide céphalo-rachidien contient d'abord 21 éléments par millimètre cube; la cytologie devient normale un mois plus tard. L'albuminorachie est à 0,22g. par litre. Les réactions de la syphilis sont positives dans le liquide céphalo-rachidien; la réaction du benjoin colloïdal est subnormale (00112-22111-00000).

Parmi les examens biologiques : les réactions sérologiques de la syphilis sont très fortement positives dans le sang. La



cholestérolémie est à 1,95 g %; la lipémie à 5,90 g %; les séro-diagnostic de Widal et de Weill-Félix sont négatifs.

En résumé : Chez un jeune garçon de 16 ans s'est constituée, de façon rapidement progressive, une hémiplégie droite avec anarthrie. L'artériographie montre une thrombose carotidienne gauche au niveau du siphon. Les réactions sérologiques de la syphilis, dans le sang et dans le liquide céphalo-rachidien, sont positives.

L'origine de cette thrombose est difficile à affirmer mais il semble bien qu'une artérite athéromateuse doive probablement être incriminée.

En effet, il est peut être tentant, en présence des réactions sérologiques positives dans le sang et dans le liquide céphalo-rachidien, de relier cette thrombose à une artérite syphilitique. Mais d'une part, en Afrique, les réactions sérologiques positives sont nombreuses; elles sont le fait de pian ou de syphilis endémique, mais ces deux tréponématoses ne se compliquent jamais de méningo-encéphalite syphilitique. Par ailleurs, il est difficile de considérer les réactions du liquide céphalo-rachidien comme étant le résultat d'une méningo-encéphalite syphilitique. Nous savons que les réactions du liquide céphalo-rachidien peuvent être perturbées après des accidents vasculaires. Etant donné l'âge du malade, il semble plus vraisemblable d'incriminer l'athérome chez un malade ayant présenté dans son passé un pian ou une syphilis endémique.

L'athérome a d'ailleurs déjà été incriminé par quelques auteurs pour expliquer les thromboses des carotides ou de leurs branches chez de jeunes enfants. FORD et SCHAEFFER ( 39 ), à l'autopsie d'un enfant de 4 ans, mort d'une hémiplégie aiguë, ont découvert des dépôts lipoïdiques dans l'intima d'une artère sylvienne.

Les trois observations suivantes s'adressent à des malades également jeunes, chez lesquels aucune autre cause que l'athéromatose ne peut être incriminée :

Obs. N° 2

S... est un homme âgé de 22 ans, chez qui s'est constituée, en quatre jours, une hémiplegie droite, avec aphasie et légère obnubilation. Ceci sans signes d'accompagnement, la température en particulier est à 37<sup>2</sup>.

L'état général est excellent, la tension artérielle est à 12/7.

L'hémiplegie est massive, proportionnelle, spasmodique.

L'examen des différents appareils est négatif. Les bruits du coeur sont bien frappés, l'électrocardiogramme n'est pas altéré.

Les tracés électro-encéphalographiques montrent des signes de souffrance de l'hémisphère gauche. La compression de la carotide droite, pendant l'enregistrement électro-encéphalographique, fait apparaître, à la dixième seconde, des ondes lentes sur l'hémisphère droit; la même manoeuvre du côté gauche ne modifie pas le tracé.

L'artériographie carotidienne gauche montre une interruption brutale du produit d'opacification au niveau du siphon carotidien.

Les examens biologiques sont normaux. La cholestérolémie est à 1,30 g %.

En résumé : Constitution en quatre jours d'une hémiplegie droite massive chez un jeune adulte de 22 ans. L'artériographie carotidienne gauche révèle la présence d'une thrombose au niveau du siphon.

Obs. N° 3

B.K... est une femme toucouleur, âgée de 30 ans. Elle est hospitalisée au mois d'avril 1960 pour une hémiplegie spasmodique droite, apparue brutalement huit mois auparavant.

L'état général est médiocre. La tension artérielle est à 10<sup>1</sup>/<sub>2</sub> / 6<sup>1</sup>/<sub>2</sub>.

L'hémiplegie est totale, complète. Elle est accompagnée d'une anarthrie et à droite, de troubles des sensibilités élémentaires et complexes. L'examen oculaire est normal. Les fonds d'yeux sont sensiblement normaux.

L'examen des différents appareils est normal. Les bruits du coeur sont normaux.

L'examen électro-encéphalographique indique une souffrance hémisphérique gauche.

L'artériographie carotidienne gauche révèle la présence d'une thrombose partielle de la carotide interne au niveau du siphon avec troubles de la circulation dans les territoires de l'artère sylvienne et cérébrale antérieure gauche.

L'examen du liquide céphalo-rachidien est normal.

La cholestérolémie est à 195 mg%, le rapport E/T = 0,57. Les sérologies syphilitiques sont négatives. Le sérodiagnostic de Weill et Félix est positif pour OXK à I/200<sup>a</sup>.

En résumé : Constitution brutale chez une jeune femme de 30 ans d'une hémiplegie droite totale. L'artériographie carotidienne gauche révèle la présence d'une thrombose partielle de la carotide interne. Les examens biologiques n'évoquent pas d'étiologie particulière.

Obs. N° 4

M. D.. est un homme mandiago, âgé de 30. Il est hospitalisé au mois de janvier 1960 pour une hémiplegie droite survenue brutalement quelques jours auparavant.

L'état général est excellent, la tension artérielle est à 10/7 au Vaquez.

L'hémiplegie est droite, spasmodique, totale, complète, proportionnelle. Elle est accompagnée d'anarthrie. Les fonds d'yeux sont normaux.

L'examen des différents appareils est normal. Les bruits du coeur sont normaux et bien frappés.

Les tracés électroencéphalographiques, très anormaux, indiquent une lésion hémisphérique gauche de type ischémique.

L'artériographie carotidienne gauche montre une thrombose complète de l'artère cérébrale moyenne à son origine.

Le liquide céphalo-rachidien est normal. Les réactions sérologiques sanguines de la syphilis sont positives.

En résumé : Hémiplegie droite de survenue brutale chez un homme âgé de 30 ans. Présence d'une thrombose complète de l'artère sylvienne gauche à l'artériographie.

En dehors de l'athéromatose, d'autres causes peuvent intervenir pour expliquer la survenue de thromboses chez l'adulte jeune et chez les enfants. Ces causes sont en général des infections de voisinage, des traumatismes, des embolies au cours de cardiopathie ou des artérites secondaires à une infection générale à déterminisme vasculaire ou non.

POUYANNE et coll. ( 94 ) rapportent l'observation d'un garçon de 10 ans ayant présenté une hémiplegie droite avec aphasie à la suite

d'une angine diphtérique. L'angiographie montra une thrombose basse de la carotide qui fut confirmé par la découverte opératoire d'un thrombus.

PHILIPPIDES et coll. ( 89 ), en 1954, ont rapporté aussi l'observation d'un enfant de 4 ans devenu hémiplegique en quelques heures après une contusion intrabuccale.

Dans l'observation suivante, que nous rapportons et qui concerne une jeune fille de 16 ans, une maladie infectieuse générale semble devoir être incriminée :

Obs. N° 5

S.M. est une jeune fille ouolof, âgée de 16 ans, hospitalisée pour une hémiplegie gauche et épilepsie.

C'est à l'âge de 12 à 15 mois, au cours d'un épisode fébrile, que l'enfant aurait présenté une crise d'épilepsie généralisée. Le lendemain, les parents constataient une impotence totale des membres du côté gauche. Une amélioration spontanée persiste quelques années. Puis la paralysie s'aggrave, des troubles caractériels apparaissent, les crises d'épilepsie, tantôt Bravais-jacksoniennes gauches, tantôt généralisées, augmentent en nombre. Une hospitalisation est décidée par la famille.

L'état général est médiocre, la tension artérielle est à 12/7 au Vaquez. L'hémiplegie spasmodique gauche est totale, complète, proportionnelle. Elle est accompagnée d'importants troubles trophiques à type d'arthropathies et d'amyotrophies. Le retard intellectuel et les troubles caractériels sont très importants. Le fond d'oeil est normal à droite et à gauche.

L'examen des divers appareils ne montre aucune                    signe anormal.  
Les bruits du coeur sont normaux.

L'électro-encéphalogramme montre des tracés anormaux en faveur d'une importante souffrance basale.

L'angiographie carotidienne droite montre une artère sylvienne presque complètement thrombosée; seule une branche superficielle s'injecte. Par ailleurs le tronc basilaire et les cérébelleuses supérieures s'injectent à contre courant. Le phlébogramme est normal. Il existe donc une thrombose sylvienne et une hypertension dans le domaine vertébrobasilaire signant une thrombose basilaire probable.

Les images obtenues à l'encéphalographie gazeuse sont en faveur d'une atrophie cérébrale globale prédominant nettement sur le

tronc cérébral.

Des examens biologiques on retient un liquide céphalo-rachidien normal, une sérologie syphilitique négative dans le sang et dans le liquide céphalo-rachidien, une cholestérolémie totale à 251 mg% avec un rapport E/T à 0,54. La lipémie est à 5,5 g %. Le séro-diagnostic de Weill et Félix est négatif.

En résumé : Chez un bébé de 15 mois s'est constituée, au cours d'un syndrome fébrile, une hémiplégie gauche qui demeure. Elle s'accompagne d'épilepsie et de troubles caractériels. L'artériographie montre une thrombose de l'artère sylvienne et une thrombose probable du tronc basilaire. Le phlébogramme est normal. Il existe une importante atrophie corticale et sous-corticale à l'encéphalographie gazeuse.

Cette observation, comme les précédentes, soulève quelques commentaires :

a)- L'hémiplégie est survenue à l'âge de 15 mois au cours d'un syndrome fébrile. On peut donc admettre que le processus ayant déterminé la thrombose soit <sup>une</sup> artérite de cause infectieuse. La nature de cette infection est actuellement impossible à préciser.

b)- La cholestérolémie totale est relativement élevée pour une jeune africaine de cet âge. L'aggravation des troubles correspond peut être à une aggravation du processus thrombotique provoqué par une surcharge athéromateuse.

c)- Soulignons, en outre, l'intérêt de l'encéphalographie gazeuse, qui a montré l'importance de l'atrophie cérébrale globale. Le fait que cette atrophie prédomine nettement sur le tronc cérébral est un facteur supplémentaire en faveur de l'existence d'une thrombose basilaire. Une angiographie vertébrale aurait permis de confirmer cette hypothèse. Elle offrait plus d'inconvénients que d'avantages pour cette jeune malade. Nous nous sommes donc abstenus de la pratiquer.

L'importance des altérations vasculaires d'ordre infectieux chez l'enfant aurait pu être mise en évidence par une exploration



systématique angiographique des encéphalopathies infantiles.

## 2)- Considérations anatomo-cliniques

L'angiographie cérébrale a montré :

- 8 fois une thrombose sylvienne,
- 6 fois une thrombose carotidienne,
- 2 fois une thrombose de la cérébrale antérieure,
- 2 fois une thrombose du tronc basilaire,
- 1 fois une thrombose de la cérébrale postérieure,
- et trois fois l'existence de thromboses multiples.

### a)- Thromboses sylviennes

#### A- Données générales

- Les thromboses sylviennes sont survenues dans 5 cas chez des hommes et trois fois chez des femmes. Tous les âges sont représentés entre des extrêmes de 16 et 65 ans.
- Dans 5 cas la thrombose siège à droite et dans 3 cas à gauche.
- Il s'agit 5 fois d'une thrombose totale du tronc commun des artères sylviennes et 3 fois d'une thrombose, après la distribution d'une artère profonde.
- Dans deux observations, la thrombose n'est pas totale, une discrète injection s'observe tardivement.

#### B- Données clinique

Nous retrouvons dans nos observations la clinique du ramollissement sylvien, remarquablement étudiée par FOIX ( 38 ) et LEVY ( 57 ).

- Le mode d'installation est variable, il est brutal dans 6 de nos 8 cas. Dans les 2 autres cas, l'hémiplégie s'est constituée en une nuit pour un malade et en 10 jours pour un malade, âgée de 55 ans.

- La symptomatologie clinique n'offre pas d'intérêt dans nos observations. Elle est faite de l'intrication

d'hémiplégie, d'hémianesthésie, d'hémianopsie, de troubles du langage, quand il s'agit de l'hémisphère majeur.

- L'observation suivante rend bien compte de cette symptomatologie :

Obs. N° 6

N.P.. est un homme ouolof, âgé de 46 ans, qui a brutalement constitué, sans perte de connaissance, le 19 juin 1960, une hémiplégie gauche. On ne retrouve aucun antécédent vasculaire chez cet homme.

L'état général est médiocre, la tension artérielle est à 11/6.

L'hémiplégie gauche est spasmodique, elle est totale, avec atteinte motrice de la face. Une légère hémianesthésie à tous les modes existe à gauche. L'hémianopsie recherchée au doigt est très discrète. Le fond d'oeil montre de discrets croisement bilatéraux.

L'examen des différents appareils, en particulier l'examen cardiaque, se montre négatif.

L'électro-encéphalogramme montre une dysrythmie delta généralisée à droite. Le rythme de fond est irrégulier, peu ample.

L'artériographie carotidienne droite révèle la présence d'une thrombose sylvienne à son origine.

Le liquide céphalo-rachidien montre la présence de 11 éléments et de 0,50% d'albumine. Il devient normal quelques jours après l'hospitalisation du malade. Les réactions sérologiques syphilitiques sont négatives dans le sang et dans le liquide céphalo-rachidien. Le cholestérol sanguin est à 158 mg%, le rapport E/T est à 0,63. La lipémie est à 5,83 g%.

En résumé : Hémiplégie totale gauche avec hémianesthésie d'apparition brutale, chez un homme âgé de 46 ans. Thrombose de l'artère sylvienne gauche. Les examens biologiques sont par ailleurs normaux.

Parmi ce groupe de 8 thromboses sylviennes, deux autres observations méritent d'être retenues :

- Celle qui concerne une jeune fille de 16 ans dont nous avons déjà résumé l'observation (N° 5) et sur laquelle nous ne revenons donc pas.

- L'observation suivante, riche de son enseignement anatomique :



Obs. N° 7

C.G.. est une femme ouolof, âgée de 65 ans, hospitalisée le 31 août 1960.

Deux jours plus tôt, elle a perdu brutalement connaissance. Depuis quelques semaines, elle se plaignait très fréquemment de céphalées généralisées.

Son état général est très mauvais, la tension artérielle est à 13/7. Cette malade est comateuse; le coma persiste jusqu'à sa mort, deux semaines plus tard.

L'hémiplégie droite, flasque, totale, que la malade présente à son hospitalisation, demeure. Les fonds d'yeux montrent des papilles à bords nets, les artères sont grêles. Il n'y a ni hémorragie, ni exsudat. Une hyperthermie, accompagnée de gros troubles végétatifs, s'installe. Le décès a lieu le 14 septembre 1960.

L'examen des différents appareils est sensiblement normal. Les bruits du coeur sont bien frappés.

L'électro-encéphalogramme n'a pu être pratiqué.

L'angiographie carotidienne gauche montre une injection des deux cérébrales antérieures, de la cérébrale postérieure, et d'une seule branche sylvienne basse.

Le liquide céphalo-rachidien, eau de roche, révèle la présence de 10 éléments et de 0,80 g% d'albumine. Les réactions sérologiques syphilitiques y sont négatives; elles sont faiblement positives dans le sang. Le cholestérol sanguin est à 212 mg% le rapport E/T = 0,60. La lipémie est augmentée : 960 mg%.

Un examen nécropsique se limitant au cerveau montre une énorme hémorragie lenticulaire et du thalamus gauche.

En résumé : Coma hémiplegique survenu brutalement chez une femme de 65 ans. Thrombose sylvienne partielle gauche. Evolution rapidement mortelle en quinze jours, avec gros désordre neuro-végétatif. L'autopsie permet, en outre, de mettre en évidence une hémorragie intracérébrale.

Cette observation montre :

- 1)- Les limites de l'artériographie pour un diagnostic de lésion vasculaire.
- 2)- L'association possible de plusieurs types de lésions au cours d'un même accident.
- 3)- Le danger qu'il y aurait à instituer une thérapeutique anti-coagulante basée sur un diagnostic de thrombose.

4)- La difficulté, parfois, d'affirmer une thrombose à un seul examen artériographique; plusieurs examens artériographiques chez un même malade nous ont montré l'importance des spasmes qui se produisent au niveau des vaisseaux qui saignent.

Nous retrouverons une observation identique dans l'étude des thromboses carotidiennes.

b)- Thromboses de la carotide interne  
.....

A- Données générales

- Six thromboses de la carotide interne ont été diagnostiquées par la clinique et l'artériographie cérébrale. Autant d'hommes que de femmes en sont atteints.

- Elles surviennent à tous les âges, avec des extrêmes de 16 et 70 ans.

- Trois de ces six thromboses sont survenues chez des sujets de moins de 30 ans (16 ans, 22 ans, 30 ans).

Nous avons déjà résumé leur observation (N<sup>os</sup> 1, 2 et 3).

- La thrombose siège à l'origine de la carotide interne dans 2 cas, et 4 fois à sa terminaison au niveau du siphon. Elle siège 4 fois à gauche et 2 fois à droite.

PAILLAS et BONNAL ( 68 ), dans une statistique de 83 observations chez l'europpéen, notent aussi que la thrombose siège le plus souvent à gauche; mais dans 63 cas à l'origine.

- Dans deux cas la thrombose est incomplète. Dans un autre cas, des angiographies successives ont montré après un arrêt total de la substance opaque, une reperméabilisation secondaire de la carotide, témoignant d'une thrombose incomplète.

B- Données cliniques

Les caractères cliniques d'une thrombose carotidienne, déjà décrits par de nombreux auteurs ( 67-89-), sont retrouvés dans nos observations.

L'hémiplégie n'a rien de caractéristique, tous les degrés peuvent y être observés. La conservation relative

de la mobilité de la jambe et du pied est peut être plus fréquemment notée. Les troubles du langage et les troubles gnosiques y ont une importance relative.

- Plus intéressants sont les signes oculaires :

- Syndrome opticoalterne  
- Baisse de la tension de l'artère centrale de la rétine portant sur la maxima du côté de la thrombose.

- L'épreuve de compression carotidienne, que nous avons déjà décrite (chapitre I), trouve ici son indication de choix et permet d'orienter le diagnostic si des doutes subsistaient.

- Et, comme le souligne PAILLAS ( 67 ), le tableau clinique est évocateur, l'artériographie ne sert qu'à confirmer.

Chez deux de nos malades, cependant, des particularités cliniques ne rendaient pas le diagnostic évident. La découverte d'une thrombose carotidienne fut une surprise radiologique.

#### Obs. N° 8

F.A., est une femme ouolof, âgée de 56 ans, hospitalisée le 24 avril 1961.

C'est dans l'après-midi de ce même jour qu'elle a brutalement perdu connaissance. Elle s'était plainte de céphalées les jours précédents. La malade est dans un coma profond, elle a une hémiplégie droite, totale, flasque. Les pupilles égales, régulières, se contractent mal. La déglutition se fait avec retard. La malade perd ses urines. La tension artérielle est à 16/12. Les bruits du coeur réguliers sont très rapides. Les fonds d'yeux montrent des vaisseaux tortueux, engainés. Il existe de nombreux croisements et des hémorragies. Il n'y a pas d'oedème papillaire.

La ponction lombaire ramène un liquide sanglant, ne coagulant pas.

Les tracés électro-encéphalographiques sont anormaux, en faveur d'une souffrance cérébrale diffuse, plus importante à gauche du fait de la dépression globale de l'électrogénèse.

Une artériographie carotidienne gauche, pratiquée à la recherche d'une malformation vasculaire ou d'un hématome, montre un arrêt net, horizontal, du produit de contraste, quelques centimètres après l'origine de la carotide interne.

Les examens biologiques sont négatifs. Seul le taux de cholestérol est légèrement augmenté à 250 mg% avec un rapport E/T = 0,52.

La malade est décédée le 7 mai 1961. L'autopsie a mis en évidence une inondation ventriculaire gauche. La carotide gauche, prélevée pour un examen histologique, a montré des parois très épaissies.

En résumé : Constitution d'un coma hémiplégique chez une femme âgée de 56 ans. Evolution rapidement mortelle. Thrombose de la carotide interne gauche à l'artériographie. Hémorragie cérébro-méningée avec inondation ventriculaire gauche à l'autopsie.

Dans cette observation, l'hémorragie méningée imposait un examen artériographique, elle est à rapprocher de l'observation N° 7 qui associe image de thrombose et hémorragie.

Nous aurions pu aussi bien classer ces observations parmi les accidents hémorragiques. Elles montrent la difficulté d'un diagnostic précis. L'observation suivante offre aussi des particularités cliniques intéressantes.

#### Obs. N° 9

M.C. est un homme âgé de 70 ans, admis dans le service des maladies infectieuses de l'hôpital Le Dantec le 6 février 1961.

Le début de l'infection remonte à un mois. Il a été marqué par un réveil d'une otite suppurée bilatérale qui évoluait sur un mode traînant depuis plusieurs années. En même temps, la température s'élevait et des céphalées violentes apparaissaient, prédominant au niveau de la nuque et dans la région occipitale.

L'examen à l'entrée montre un sujet amaigri, obnubilé. La température est à 38°5; il existe un syndrome méningé. La ponction lombaire ramène un liquide louche, contenant de nombreux polynucléaires altérés; on ne découvre pas de germes à l'examen direct et le liquide est mis en culture, cependant qu'un traitement antibiotique associant pénicilline, chloramphénicol et sulfamides est institué.

L'état s'aggrave le lendemain : l'obnubilation est plus marquée, l'examen neurologique met en évidence un syndrome pyramidal du côté gauche avec signe de Babinski. Le 8 février, le malade est transféré

dans le service de neurologie avec le diagnostic d'abcès du cerveau d'origine otitique. La conscience est diminuée; la température est à 39,23; le syndrome méningé persiste. On ne note aucun mouvement spontané du côté gauche et il existe de ce côté une discrète hypertonie musculaire. Les réflexes ostéotendineux sont faibles aux deux membres supérieurs et au membre inférieur droit; ils sont abolis au membre inférieur gauche. Les réflexes cutanés abdominaux et crémastériens sont abolis des deux côtés; il existe un signe de Babinski à gauche. Enfin on note une paralysie faciale périphérique et une otorrhée purulente bilatérale.

La compression carotidienne ne produit aucun effet.

L'examen des divers appareils n'apporte aucun élément; les bruits du coeur sont assourdis, la tension artérielle est à 12/7. Le fond d'oeil droit est normal en dehors de discrets signes vasculaires. L'examen du fond d'oeil gauche est rendu impossible par l'existence d'une cataracte.

Des examens paracliniques, il faut retenir une V.S.H. très accélérée (110-130), une hyperleucocytose à 14 800 (avec 65% de polynucléaires); un liquide céphalo-rachidien louche, contenant de nombreux polynucléaires altérés et 0,70 d'albumine; l'absence de germes à l'examen direct et à la culture dans le liquide céphalo-rachidien.

Les radiographies du crâne en incidence de Schüller montrent des signes d'antro-mastoidite chronique.

L'électro-encéphalogramme est normal : tracés de repos plats constitués par un rythme à 9 c/s, peu ample; bilatéral, symétrique et peu réagissant.

L'angiographie carotidienne droite effectuée le 9 février montre une thrombose de la carotide primitive. On observe un arrêt net, en dôme, du produit de contraste, quelques centimètres au-dessus du point de ponction. Le vasurix reflue dans le système vertébro-basilaire et sur le deuxième cliché de la série de profil, l'artère vertébrale, le tronc basilaire et les deux cérébrales postérieures sont opacifiés. On note sur ce même cliché l'injection de la communicante postérieure et de la carotide interne au voisinage du siphon.

L'angiographie carotidienne gauche est normale

Le diagnostic d'abcès du cerveau ayant été éliminé sur les données électro-encéphalographiques et artériographiques, le traitement de la méningite otitique est poursuivi. Sous l'influence des antibiotiques, l'évolution est favorable : la température se normalise le 24 février; le liquide céphalo-rachidien s'éclaircit progressivement; la conscience réapparaît dans les premiers jours du mois de mars. A un examen neurologique effectué le 13 mars 1961, on ne retrouve plus le déficit moteur du



côté gauche, ni le signe de Babinski. Par contre la paralysie faciale gauche périphérique persiste et il existe des signes psychiques de type démentiel. Mais l'état des facultés intellectuelles avant la maladie n'est pas connu.

Une deuxième angiographie carotidienne droite est pratiquée le 6 avril. on obtient l'injection de la carotide primitive, des carotides interne et externe et de leurs branches. La carotide primitive est donc perméable, mais au point où se produisait l'arrêt lors de la précédente angiographie, on note cette fois un rétrécissement de calibre sur une très courte longueur, l'artère paraissant "encochée" en ce point. Le siphon carotidien et les branches de la sylvienne présentent des irrégularités témoignant d'un processus d'artérite athéromateuse avancé.

Evolution : Après une amélioration coïncidant avec la reperméabilisation de la carotide, l'état général s'est brusquement aggravé. Un coma profond s'est à nouveau installé, et le malade meurt le 14 juin 1961. L'autopsie n'a pu être pratiquée.

Dans cette observation, quelques commentaires :

- 1)- La découverte de la thrombose a été <sup>une</sup> surprise. L'histoire, l'examen clinique et l'évolution orientaient vers un abcès du cerveau.
- 2)- D'autre part, une deuxième artériographie montre une reperméabilisation de la carotide. Il semble s'agir en fait "d'une fausse reperméabilisation". Il est logique d'envisager que la première fois un spasme a complété le rétrécissement artériel athéromateux qui existait.

### C- Conclusions

Cette étude des thromboses carotidiennes nous a permis de constater leur importance chez le jeune africain (3 cas sur 6), mais, par ailleurs, la clinique, l'évolution, les examens paracliniques n'offrent aucune particularité.

#### c)- Thromboses de la cérébrale antérieure .....

Nous avons deux observations dans notre statistique. Toutes deux ont été objectivées à l'artériographie qui montre l'absence d'injection d'une cérébrale antérieure.

Bien entendu, on ne peut affirmer la thrombose

qu'après vérification artériographique de la carotide opposée. Très souvent, en effet, les deux cérébrales antérieures sont injectées par une seule carotide.

Nous ne rapportons qu'une des deux observations. L'autre, concerne une femme de 56 ans ayant une hémiplegie droite.

Obs. N° 10

G.M. est un homme oulof, âgé de 46 ans. Il est hospitalisé le 23 novembre 1960 pour une hémiplegie droite qui s'est constituée progressivement en quinze jours au milieu d'un cortège de céphalées intenses.

L'état général est bon; la tension artérielle est à 12/9.

L'hémiplegie droite, totale, prédomine au membre inférieur. Elle ne s'accompagne pas d'anarthrie. Il existe une hypoesthésie droite à tous les modes, et une petite hémianopsie homonyme latérale droite. Le fond d'oeil montre la présence de nombreux croisements artérioveineux, avec un engainement des vaisseaux.

L'examen des autres appareils est sensiblement normal. Les bruits du coeur sont bien frappés et normaux.

Les tracés électroencéphalographiques indiquent une souffrance hémisphérique gauche.

Une angiographie carotidienne gauche montre une opacification de la première portion de la cérébrale antérieure qui s'interrompt brusquement. Une angiographie carotidienne droite permet d'obtenir une injection des deux cérébrales antérieures et une injection rétrograde de la première portion de la cérébrale antérieure gauche. Ces images sont donc en faveur d'une thrombose de l'origine de la cérébrale antérieure gauche.

Le liquide céphalo-rachidien montre la présence d'éléments incomptables, une albuminorachie à 0,56 g%. La réaction de Bordet Wasserman est positive et le benjoin est étalé 00112-12222-II.000. La cholestérolémie est à 215 mg%. Le rapport E/T = 0,29.

En résumé : Constitution progressive, en quinze jours, d'une hémiplegie droite prédominant au membre inférieur, chez un sujet porteur d'une méningo-encéphalite syphilitique. Thrombose de la portion initiale de la cérébrale antérieure gauche par artérite syphilitique probable.

Cette observation présente un double intérêt :

1)- On y retrouve les symptômes cliniques des thromboses de la cérébrale antérieure. La prédominance de l'hémiplegie au membre inférieur est un des signes classiques de valeur.



2)- La positivité des réactions syphilitiques dans le liquide céphalo-rachidien avec la présence d'une très forte réaction albumino-cytologique permet d'envisager l'étiologie syphilitique de l'artérite thrombosante.

d)- Thromboses de la cérébrale postérieure  
.....

Les images de thrombose de la seule artère cérébrale postérieure sont rares. Nous en avons une seule observation qui, en dehors de l'intérêt angiographique, n'offre aucune particularité, clinique ou étiologique.

Il s'agit d'une femme de 60 ans, hypertendue, ayant des séquelles d'hémiplégie droite avec une gêne à l'élocution. L'angiographie vertébrale gauche permet d'objectiver une thrombose de la cérébrale postérieure gauche, quelques millimètres après son origine. La cérébrale postérieure droite<sup>est</sup> normalement injectée.

e)- Thromboses du tronc basilaire  
.....

Nous rapportons les observations de deux malades ayant une thrombose du tronc basilaire. Ce chiffre peut paraître minime. En fait, il ne rend pas compte véritablement de la pathologie artérielle du tronc basilaire pour diverses raisons :

A- L'angiographie vertébrale est un examen délicat. L'artère vertébrale n'est pas d'un abord aussi facile que la carotide. D'autre part, cette artère ayant un faible calibre a la particularité de se spasmer très facilement, soit, au contact de l'aiguille qui la pénètre, soit, pendant l'injection du produit de contraste. Aussi n'avons nous retenu que les seuls cas où la thrombose est indéniable. Nous avons exigé, d'une part l'image d'injection rétrograde du tronc basilaire, à l'artériographie carotidienne, et, d'autre part un arrêt franc du produit de contraste au niveau du tronc basilaire à l'angiographie vertébrale.

B- Nous ne rapportons pas ici les observations où la thrombose du tronc basilaire est associée à d'autres thromboses (observations N<sup>os</sup> 5 et 12).

C- Nous verrons, par ailleurs, que les artérites très importantes du tronc basilaire sont en nombre relativement élevé.

D- La sémiologie des thromboses du tronc basilaire n'est pas toujours éloquente, nous y reviendrons au chapitre des artérites, et dans certains cas, elle peut être muette.

Parmi les deux observations que nous rapportons, le siège de la thrombose mis à part, une, offre une particularité clinique. La thrombose a été découverte chez un homme présentant des séquelles d'une vieille hémiplegie, et hospitalisé pour un hémisindrome parkinsonien développé du côté de l'ancienne hémiplegie.

Obs. N° 11

H.A., est un homme toucouleur, âgé de 55 ans. Il est hospitalisé le 20 octobre 1960 pour un syndrome parkinsonien prédominant au membre supérieur gauche. Il s'agit d'un parkinson typique. Ce sujet est en outre porteur d'une discrète parésie faciale gauche. Il explique, en effet, avoir eu une hémiplegie complète, il y a 8 ans, mais qui a rapidement régressé.

L'examen clinique permet cependant de retrouver une parésie des IX, X, et XII gauches.

L'état général est bon. La tension artérielle est à 11/7. Les bruits du cœur sont normaux. On note, en outre, un pemphigus séborrhéique de Sénear Usher (Pr BASSET).

L'électro-encéphalogramme montre un tracé discrètement anormal, indiquant une souffrance profonde hémisphérique droite.

L'angiographie carotidienne droite montre une injection de la cérébrale antérieure, de la sylvienne et de la cérébrale postérieure. L'aspect de ces vaisseaux est sensiblement normal. Il existe une injection rétrograde du tronc basilaire sur un centimètre; celui-ci est légèrement irrégulier.

L'angiographie vertébrale gauche montre seulement une injection de la vertébrale et de la cérébelleuse inférieure. Il existe donc probablement une thrombose du tronc basilaire à son origine.

L'examen du liquide céphalo-rachidien est normal. Les réactions sérologiques de la syphilis sont positives dans le sang.

En résumé : Constitution d'un hémiparkinson chez un homme porteur de séquelles d'une hémiplegie survenue huit ans auparavant. Thrombose du tronc basilaire à l'artériographie.

Cette observation souligne les difficultés, d'une part,

d'interprétation des signes cliniques en fonction des images artériographiques et, d'autre part, la sémiologie très variable des thromboses du tronc basilaire.

f)- Thromboses multiples  
.....

Nous rapportons les trois observations de notre série concernant des malades porteurs de thromboses multiples. Ces thromboses sont survenues 2 fois chez des hommes, âgés de 46 et 28 ans, et une fois chez une femme, âgée de 60 ans. Une étiologie certaine (syphilis nerveuse) n'est relevée que dans 1 seul cas.

Obs. N° 12

G.L., catholique, de race manjaque, homme âgé de 48 ans, hospitalisé le 11 mars 1960, présentait depuis 1 mois environ, des céphalées permanentes, des vertiges, des éblouissements.

Il fut atteint brutalement, le 9 mars 1960, après son réveil, d'une monoplégie brachiale gauche qui se transforma, une heure après, en une hémiplegie gauche totale sensitivo-motrice avec paralysie faciale centrale homolatérale.

L'état général était médiocre, la T.A. à 16/10, les artères périphériques étaient indurées et sineuses, il n'y avait pas de cardiopathie.

En dehors de son hémiplegie, aucun autre trouble neurologique n'était trouvé.

La conscience était un peu diminuée.

L'examen du fond d'oeil montrait une décoloration temporale partielle et des signes discrets d'athérosclérose.

Les réactions sérologiques sanguines de la syphilis étaient positives. Il existait des modifications de son L.C.R. : 42,6 éléments; 0,38 g d'albumine; benjoin dévié à gauche (I2222-2222-10000); et B.W. positif.

L'électro-encéphalogramme montre des signes de souffrance hémisphérique droite.

Des examens biologiques pratiqués, nous retenons un taux de protides sanguin à 8,20 g% avec un rapport A/G = 0,49, un sérodiagnostic de Weill et Félix négatif, un taux de cholestérol total à 130 mg%, les transaminases sériques sont augmentées : S.G.O.P. = 60, S.G.T.P. = 28.

Les examens artériographiques révèlent des thromboses vasculaires multiples :

- 1)- A droite, l'injection de la carotide montre une thrombose de la carotide interne à sa bifurcation. Le produit de contraste injecté la communicante postérieure, les deux cérébrales postérieures, les deux cérébelleuses supérieures et la partie supérieure du tronc basilaire;
- 2)- A gauche, l'injection de la carotide montre une bonne opacification de la cérébrale antérieure, mais une thrombose partielle du tronc sylvien à son origine;
- 3)- L'injection de la vertébrale droite montre une thrombose de la basilaire avec image d'artérite : seule, la cérébelleuse inférieure est bien injectée; la cérébelleuse moyenne est difficilement identifiable; ni la cérébelleuse supérieure, ni la cérébrale postérieure ne sont injectées.

En résumé : Notre malade a constitué brutalement, après une période prodromique d'un mois, une hémiplégie gauche totale avec paralysie faciale homolatérale. Les examens biologiques signent une méningo-encéphalite syphilitique.

Les examens artériographiques montrent, en dehors des thromboses sylvienne gauche et carotide interne droite, une image d'artérite avec thrombose du tronc basilaire.

Un traitement spécifique (bipénicilline, 15 M), associé à une corticothérapie, entraîne rapidement amélioration générale et fonctionnelle. La récupération motrice est partielle, le malade peut marcher mais ne se sert que très difficilement de son bras gauche. Il persiste des troubles sensitifs superficiels et profonds.

L'observation de ce malade présente un triple intérêt

- 1)- Angiographique, révélant la présence de 3 thromboses artérielles siégeant sur les 3 territoires artériels du cerveau.
- 2)- Clinique et physiologique; malgré la présence de ces multiples thromboses, le malade présente seulement une hémiplégie gauche totale. Une récupération partielle se produit même. L'importance jouée par les réseaux de suppléance, et par les revascularisations secondaires est donc manifeste.
- 3)- Etiologique : l'artérite syphilitique des vaisseaux ne peut être affirmée en l'absence d'examen anatomique, mais on ne peut nier son rôle favorisant et peut être déterminant chez un sujet peut être déjà porteur d'une athérosclérose.



Obs. N° 13

D.S.. est une femme ouolof, âgée de 60 ans, hospitalisée au mois de septembre 1960, pour une hémiparésie gauche, qui s'est installée brutalement, sans perte de connaissance, un mois plus tôt.

Cette malade est, en outre, porteuse de séquelles d'une hémiparésie droite, survenue trois ans auparavant.

L'état général est mauvais., la conscience altérée, l'obnubilation très importante. La tension artérielle est à 19/9 au Vaquez.

L'examen neurologique est fait de l'intrication des signes cliniques des deux hémiparésies :

- séquelles motrices d'une hémiparésie spasmodique droite;
- hémiparésie spasmodique totale, complète, gauche.

L'examen des différents autres appareils est sensiblement normal. Les bruits du coeur sont réguliers, mais assourdis.

Les tracés électro-encéphalographiques montrent des signes de souffrance hémisphérique bilatérale.

L'angiographie carotidienne droite révèle la présence d'une thrombose sylvienne droite, un centimètre après son origine.

A gauche, l'angiographie carotidienne objective une thrombose de la cérébrale antérieure et une thrombose partielle de l'artère sylvienne. Le siphon carotidien est par ailleurs rétréci et irrégulier.

En dehors d'un aspect artériopathique, l'angiographie vertébrale est normale.

Parmi les examens biologiques, on retient un liquide céphalo-rachidien normal, le cholestérol sanguin total est à 253 mg%, le rapport E/T = 0,62. La lipémie est à 685 mg%. Les réactions sérologiques sanguines syphilitiques sont positives.

En résumé : Constitution d'une hémiparésie gauche chez une femme hypertendue ayant des séquelles importantes d'hémiparésie droite remontant à 3 ans. A l'angiographie : aspect artériopathique des vaisseaux et thromboses multiples dans les deux territoires carotidiens.

L'hypertension associée à une sclérose artérielle assombrissent le pronostic de la maladie de cette femme. Le pronostic de même est très sombre dans l'observation suivante :

Obs. N° 14

D.I., est un homme ouolof, âgé de 46 ans, hospitalisé au mois d'avril 1961. Il présente, depuis trois ans, deux à trois fois par mois, des crises d'épilepsie Bravais-jacksoniennes de l'hémi-corps gauche. Il est venu se faire hospitaliser ayant remarqué une anes-

thésie de son héli-corps gauche.

L'état général est bon. La tension artérielle est de 14/10.

A l'examen neurologique, on retrouve l'hypoesthésie globale à tous les modes de l'héli-corps gauche. Il n'existe aucun trouble moteur. Une fonte purulente des deux yeux, survenue à l'âge de 7 ans, a empêché tout examen oculaire. L'épreuve de compression carotidienne à droite ne provoque aucun trouble. À gauche, elle fait apparaître, au bout de quelques secondes, des clonies de la main droite, en même temps qu'apparaissent des troubles de la conscience.

Le diagnostic de thrombose carotidienne droite est confirmé par deux angiographies qui montrent la thrombose au niveau de l'origine de la carotide. Une angiographie carotidienne gauche montre une thrombose incomplète de la carotide primitive, un peu avant sa terminaison. Il existe un ralentissement considérable de la circulation cérébrale. Seule l'artère sylvienne s'opacifie.

Le liquide céphalo-rachidien montre une cytologie à 25 éléments et une albuminorachie à 1,56 g%. Les réactions sérologiques syphilitiques sont négatives dans le sang et dans le liquide céphalo-rachidien.

Puis brusquement un état d'obnubilation s'installe, suivi d'un coma vigil. Une sympathectomie périartérielle gauche est aussitôt pratiquée. Le chirurgien découvre une carotide aux parois épaissies, dures. Progressivement l'état du malade s'améliore un peu.

En résumé : Constitution d'une hémihypoesthésie gauche, chez un homme, porteur d'une thrombose carotidienne droite, et d'une thrombose incomplète de la carotide primitive gauche. Devant l'aggravation de l'état du malade, une sympathectomie périartérielle de la carotide gauche est pratiquée. Elle apporte une légère amélioration.

Les thromboses bilatérales de la carotide ne sont pas fréquentes. Elles sont graves. Le système artériel vertébro-basilaire arrive cependant, parfois, à être une suppléance très importante.

### 3)- Conclusions

De l'étude de ces thromboses artérielles nous pouvons déduire :

a)- Que les thromboses des gros vaisseaux cérébraux représentent 15% des accidents vasculaires cérébraux chez l'africain.

b)- Les thromboses peuvent survenir à tout âge, mais surtout chez le jeune avant 30 ans, puis entre 40 et 60 ans.

c)- Le sexe n'a aucune influence dans la survenue des

des thromboses, mais l'homme africain thrombose ses vaisseaux avec prédilection avant 50 ans, la femme au-delà.

d)- Le siège des thromboses n'offre aucune particularité chez l'africain.

e)- L'athérosclérose joue un rôle très important dans la formation du thrombus; la part jouée par les autres processus artéritiques est difficile à définir.

Si les thromboses des gros vaisseaux ne représentent que 15% de la pathologie vasculaire cérébrale, les déficiences circulatoires cérébrales sont, d'une manière générale, bien plus importantes. L'étude des aspects artériopathiques, rencontrés à l'angiographie cérébrale, va nous le prouver.

## II/- ACCIDENT ISCHEMIQUE CEREBRAL AVEC ASPECT ARTERIOPATHIQUE A L'ANGIOGRAPHIE

Nous groupons dans ce chapitre toutes les observations des malades chez qui une angiographie révèle un aspect tourmenté des vaisseaux cérébraux, qui sont tortueux, rigides, sinueux. Ils ont perdu leur aspect régulier, mais sont comme cassés avec des irrégularités de calibre. Nous ne pouvons préjuger de la cause ayant déterminé cet aspect, sur la simple vue d'une image radiologique. La clinique peut aider à trouver l'étiologie. L'artériosclérose et l'athéromatose en sont les grandes causes. L'étiologie syphilitique est parfois incriminée. Nous n'avons jamais rencontré de malade de Léo Euerges.

Ces images radiologiques témoignent d'une grosse modification du calibre et de la structure des vaisseaux qui ont perdu leur élasticité. De gros troubles hémodynamiques en résultent, qui peuvent expliquer, en partie, l'insuffisance circulatoire. Mais cette réaction causale n'est pas toujours aussi simple; d'autres facteurs interviennent pour expliquer cette déficience : état des gros vaisseaux en amont, phénomènes de suppléance, régime circulatoire global.



1)- Données biographiques

Nous rapportons 30 observations qui représentent 21% des dossiers de malades atteints d'un accident vasculaire cérébral.

a)- Sexe : Les accidents sont survenus 23 fois chez des hommes et 7 fois chez des femmes. La prédominance des accidents chez les hommes est nette, 27,3% par rapport au nombre total d'hommes ayant eu un accident vasculaire cérébral, contre 12% chez les femmes. Une différence de proportion sensiblement identique est trouvée si l'on établit les pourcentages en fonction du nombre total des seuls accidents ischémiques, pour chaque sexe : 34% pour les hommes, 18% pour les femmes. Le sexe masculin est donc un facteur favorisant dans la survenue de ces artérioses cérébrales.

b)- Age

- Les accidents surviennent au-delà de 40 ans chez l'homme, et au-delà de 50 ans chez la femme.

- Chez les hommes, on ne relève que 2 cas avant 40 ans (30 et 40 ans). Par contre, on dénombre 6 cas entre 40 et 50 ans, 7 entre 50 et 60 ans et 4 cas respectivement pour chaque décennie suivante.

- Chez les femmes, on ne note aucun cas avant 50 ans, mais 4 entre 50 et 60 ans et 3 entre 60 et 70 ans.

Ces accidents par artériose cérébrale surviennent donc chez les sujets adultes et chez les vieillards.

2)- Données anatomo-cliniques

L'artériose ou artérite cérébrale s'inscrit, généralement, dans un contexte de vasculopathie diffuse, de maladie artérielle. L'atteinte cérébrale n'est donc pas localisée, elle est multifocale.

Les images artériographiques en rendent bien compte l'aspect tourmenté des vaisseaux, l'augmentation de leur calibre, puis le rétrécissement de la lumière artérielle, l'aspect irrégulier des parois sont retrouvés d'une manière diffuse sur tout l'arbre vasculaire cérébral.

Il est donc difficile de vouloir classer anatomiquement cette atteinte sur un groupe artériel précis (sylvien, cérébrale antérieure..). Néanmoins, nous distinguerons la prédominance de l'atteinte sur un des 3 grands groupes artériels :

- carotidien droit ou gauche,
- vertébro-basilaire.

a)- L'artériographie montre la prédominance de l'aspect artériopathique sur le réseau carotidien droit dans 14 cas, sur le gauche dans 12 cas, et sur le tronc vertébro-basilaire dans 5 cas.

b)- La clinique est très souvent évocatrice d'une artériose cérébrale :

- Evolution par à coup , par épisodes brefs qui traduisent des éclipses cérébrales.
- La paralysie est rarement franche, il s'agit plus souvent d'une parésie.
- L'évolution se fait fréquemment vers une régression totale plus ou moins rapide des troubles observés.
- L'examen montre souvent des signes de cérébroscélrose : ralentissement de l'idéation, faciès inexpressif, voire même gâtisme vrai.

c)- La grande étiologie est l'athérosclérose, elle peut agir seule ou être associée à d'autres causes :

- Méningo-encéphalites syphilitiques : 5 cas
- Hypertension artérielle (maxima supérieure à 17) : 11 cas.

d)- L'étude de quelques observations va nous permettre de concrétiser ces notions générales que nous avons retirées de l'ensemble de nos 30 dossiers.

Nous rapportons deux observations d'artérite du tronc basilaire, particulièrement typique :

Obs. N° 15

N.B.. est un homme ouolof, âgé de 59 ans, hospitalisé au mois de décembre 1960 pour une hémiparésie avec dysarthrie.

Depuis plus d'un an, deux à trois fois par mois, brutalement se constitue une importance des deux membres inférieurs. D'autres fois ce malade a de brusques pertes de connaissance. Mais chaque fois tout redevient normal en quelques heures. La parole est demeurée peu intelligible depuis le premier accident. Ce dernier mois, la fréquence de ces accidents a augmenté, une confusion mentale s'est développée.

L'état général est satisfaisant. La tension artérielle est à 14/7.

L'examen neurologique permet de noter :

- Une paraparésie des deux membres inférieurs prédominant au membre inférieur gauche, le signe de Babinski est bilatéral.
- Une hémiparésie gauche avec hypoesthésie.
- Des troubles de la coordination prédominant au membre supérieur gauche.
- Une paralysie du IX gauche.
- La parole est embarrassée. Le sujet est confus, gâteux.
- Une cataracte bilatérale empêche d'examiner le fond d'oeil.

L'examen des différents appareils est sensiblement normal. Les artères temporales sont sinueuses, indurées, très apparentes. L'artère humérale danse. Les bruits du coeur sont assourdis.

Les tracés électroencéphalographiques sont anormaux, indiquant une souffrance cérébrale diffuse, à la fois hémisphérique et basale.

Une angiographie vertébrale gauche est pratiquée, qui montre une injection de la vertébrale, un aspect tourmenté du tronc basilaire. Les cérébelleuses inférieures et moyennes ne sont pas injectées. Les cérébelleuses supérieures et les cérébrales postérieures sont injectées.

Le liquide céphalo-rachidien est normal. Les réactions sérologiques syphilitiques sont positives dans le sang. La protidémie est à 8,30 %.

En résumé : Constitution d'une paraparésie et d'une hémiparésie gauche, avec troubles de la coordination et paralysie du IX gauche, chez un homme de 59 ans présentant, depuis un an, des éclipses cérébrales et des troubles moteurs aux deux membres inférieurs. Aspect artériopathique du tronc basilaire. Thrombose probable des cérébelleuses moyennes et inférieures.

La symptomatologie était si évidente que nous n'avons pratiqué chez cet homme qu'une seule artériographie vertébrale.

Les investigations paracliniques ont été plus approfondies chez le malade suivant :

Obs. N° I6

M<sup>B</sup>.S.. est un musulman, âgé de 50 ans, qui est hospitalisé, le 9 mai 1960, pour une hémiplegie droite très ancienne.

En 1952, après une période prodromique de quinze jours, caractérisée par des céphalées vives et tenaces, accompagnées de sensations de ruissellement à l'intérieur de la tête, s'installe brusquement une hémiplegie droite avec atteinte de la face du même côté.

Depuis cette époque, une récupération fonctionnelle importante a permis une vie normale. Mais, depuis quelques mois, de nouveaux signes l'inquiètent : céphalées, vertiges, bourdonnements, paresthésies du côté droit.

A l'examen, l'état général est excellent, sa tension artérielle est à 12/7. Il n'existe pas de cardiopathie.

L'examen neurologique met en évidence :

- Une légère diminution de la force segmentaire au niveau des quatre membres, plus marquée à droite.
- Une démarche hésitante, à petits pas.
- Une légère hypoesthésie superficielle du côté droit.
- Les réflexes ostéo-tendineux sont diminués symétriquement, les réflexes cutanés plantaires abolis ainsi que les réflexes cutanés abdominaux et crémastériens.
- Une parésie pupillaire bilatérale à l'excitation lumineuse, sans atteinte de la musculature externe des yeux; le fond d'oeil est normal à droite et à gauche.
- Un nystagmus horizontal rotatoire de degré III, battant vers la droite.
- Une anesthésie dans le territoire du trijumeau à droite, avec abolition du réflexe cornéen de ce côté.
- Une paralysie faciale droite totale de type périphérique.
- Une hypoacousie bilatérale, type réception pure, avec majoration à droite où la surdité est absolue. La présence de recrutement mis en évidence à gauche signe le siège labyrinthique des lésions (docteur Valentin).

Le regard latéral vers la gauche entraîne des bourdonnements d'oreilles qui cessent aussitôt en position normale.

Par ailleurs, ce malade est un peu euphorique, son intelligence est affaiblie et on constate un certain embarras de l'élocution.

Les examens biologiques mettent en évidence une sérologie positive pour la syphilis dans le sang et le L.C.R., et des perturbations importantes du L.C.R. : 88,8 éléments, 0,39 g% d'albumine, benjoin dévié à gauche (I2222-I2222-21000).

L'électro-encéphalogramme montre des anomalies indiquant une lésion des structures profondes du tronc cérébral.

Des examens biologiques pratiqués, nous retenons un taux de pro-

titres sanguins à 7,80 g%, le rapport A/G = 0,73, une lipémie à 795 mg%, un taux de cholestérol total sanguin à 214 mg%.

Les artériographies montrent <sup>une</sup> artérite avec thrombose du tronc basilaire. L'injection carotidienne à gauche montre des images normales de la cérébrale antérieure et de la sylvienne, une injection de la cérébrale postérieure du côté gauche et une injection rétrograde du tronc basilaire qui présente des irrégularités de calibre.

L'injection vertébrale à droite montre un aspect filiforme de la vertébrale à sa jonction avec le tronc basilaire qui n'est pas visible. La cérébelleuse inférieure est parfaitement injectée. L'injection de la vertébrale gauche permet de suivre l'artère jusqu'à son entrée dans le trou occipital où elle devient filiforme et irrégulière.

En résumé : Chez un malade porteur d'une méningo-encéphalite syphilitique latente, l'examen artériographique confirme une atteinte du tronc basilaire que suggérait la clinique et le tracé électro-encéphalographique.

Un traitement spécifique (bipénicilline), associé à un traitement hormonal (corticoïde), entraîne rapidement la disparition des signes biologiques de méningo-encéphalite et une disparition du syndrome subjectif.

L'examen clinique de ce deuxième malade permettait d'affirmer une atteinte du tronc basilaire, par l'angiographie.

Un problème étiologique se pose chez ce malade, porteur d'une méningo-encéphalite syphilitique. Il semble, en fait, qu'une artérite syphilitique ait compliqué une athérosclérose préexistante.

Ce problème étiologique est soulevé dans l'observation suivante :

#### Obs. N° 17

S.I.. est un homme, sérène, âgé de 61 ans. Il est hospitalisé, le 3 mars 1961, avec le diagnostic d'hémiplégie gauche. Celle-ci s'est constituée brutalement au réveil, le 20 février 1961, après quelques jours de céphalées.

L'état général est médiocre. La tension artérielle est à 15/10

L'hémiplégie est spasmodique, totale, complète, et s'accompagne d'une légère hypoesthésie à tous les modes et d'une anarthrie



(sujet ambidextre). Le malade passe par des périodes d'euphorie et d'abattement. Les pupilles réagissent lentement à la lumière, les fonds d'yeux montrent des artères rétrécies, de calibre irrégulier, avec des croisements artério-veineux.

Les tracés électro-encéphalographiques sont normaux.

L'angiographie carotidienne droite montre un siphon carotidien tortueux et de calibre irrégulier. On retrouve le même aspect au niveau de l'artère sylvienne.

Le liquide céphalo-rachidien est perturbé : I3 éléments; Og, 40‰ d'albumine. Le benjoin est dévié à gauche et les réactions de la syphilis y sont positives, ainsi que dans le sang. Le taux de cholestérol sanguin total est à 192 mg%. Le rapport E/T = 0,47. La lipémie est à 485 mg%. Le sérodiagnostic de Weill et Félix est négatif.

En résumé : Constitution brutale d'une hémiplegie gauche chez un homme de 61 ans, porteur d'une méningo-encéphalite syphilitique et présentant un aspect artériopathique prononcé de son territoire artériel carotidien droit.

La brusquerie de survenue de ces accidents et leur rétrocession aussi rapide est un trait caractéristique des accidents par artérite cérébrale. Les deux observations suivantes en sont un exemple :

Obs. N° 18

N'D. A.. est une femme ouolof, âgée de 55 ans qui, brutalement, le 23 novembre 1960, présente une crise d'épilepsie généralisée suivie d'un coma avec hémiplegie gauche.

L'hémiplegie est totale, flasque; elle intéresse la face. La tension artérielle est à 27/15 dans la demi-heure qui suit l'accident.

Progressivement, quelques heures plus tard, la malade sort de son coma. Le lendemain, la tension artérielle est à 18 $\frac{1}{2}$ /12 $\frac{1}{2}$ , l'hémiplegie a disparu, les réflexes ostéo-tendineux sont encore un peu vifs à gauche. Le signe de Babinski persiste à gauche 48 heures, puis une régression totale de tous les signes se produit.

Les bruits du coeur, rapides le premier jour, se normalisent par la suite. Ils sont bien frappés.

L'artériographie carotidienne droite montre une injection de la cérébrale antérieure et de la sylvienne. Les vaisseaux sont volumineux, tourmentés, irréguliers.

Le liquide céphalo-rachidien est normal. Les réactions sérolo-



giques syphilitiques sanguines sont positives. La lipémie est à 1.000 mg%.

En résumé : Constitution, au cours d'une poussée hypertensive, d'un ictus avec hémiplégie gauche, chez une femme de 55 ans ayant une lipémie élevée. Régression de tous les signes en 24 heures. Aspect artériopathique des vaisseaux cérébraux à l'angiographie carotidienne droite.

Le taux particulièrement élevé de la lipémie (1.000 mg%) est à souligner dans cette observation. C'est le taux le plus élevé que nous ayons relevé dans notre série.

Le rôle d'un à coup hypertensif chez cette malade ayant déjà une hypertension élevée semble prépondérant dans la survenue de l'accident, expliquant peut être cette brusquerie avec laquelle il se produit. L'observation suivante en est encore un exemple :

Obs. N° 19

D.T. est un homme ouolof, âgé de 70 ans, hospitalisé, le 22 avril 1961,

Trois jours auparavant, il ressent de vives céphalées pendant la nuit. Le lendemain matin, il éprouve une gêne à mobiliser son bras gauche, il parle avec difficulté, son hémiface gauche est immobile.

L'état général est médiocre. La tension artérielle est à 22/12

L'hémiplégie est purement motrice, elle est totale.

Ce malade a une obésité gynoïde typique, associée à une gynécomastie et à une atrophie testiculaire bilatérale.

Les bruits du coeur sont réguliers. L'examen des différents autres appareils est normal.

Le fond d'oeil gauche est normal. A droite, une cataracte empêche de le voir.

Les tracés électro-encéphalographiques traduisent une souffrance cérébrale diffuse, plus importante à droite.

Les angiographies carotidiennes, droite et gauche, ne montrent pas d'anomalies, en dehors d'un aspect artériopathique des vaisseaux.

L'examen du liquide céphalo-rachidien montre la présence d'éléments incomptables (lymphocytes) et d'une albuminorachie à 1g,‰.

Le benjoin est dévié à gauche (20022-00022-21000). Les réactions sérologiques syphilitiques sont positives dans le sang et dans le liquide céphalo-rachidien. Le taux de cholestérol sanguin total est de 210 mg%, le rapport E/T = 0,72. La lipémie est à 595 mg%.

L'évolution se fait vers la guérison avec régression de tous les signes, quand, brusquement, dans la nuit du 25 au 26 avril, un coma profond s'installe avec recrudescence des signes neurologiques. La tension artérielle monte à 28/14. Le malade meurt le 1.5.1961.

En résumé : Constitution brutale d'une hémiplegie gauche chez un homme âgé de 70 ans, hypertendu, et porteur d'une méningo-encéphalite syphilitique. Amélioration clinique, puis coma brutal terminal, une semaine plus tard. Aspect artériopathique des vaisseaux aux angiographies carotidiennes.

Nous trouvons en outre dans cette observation, en dehors de la notion clinique de poussées hypertensives, l'association de nombreux facteurs dont le groupement chez un même malade mérite d'être souligné : l'âge, l'athérosclérose, l'obésité, l'hypertension, la méningo-encéphalite syphilitique.

Un dernier dossier d'un malade complexe, pose des problèmes étiopathogéniques.

Obs. N° 20

G.A. est un homme toucouleur, âgé de 40 ans, hospitalisé le 16 octobre 1960.

Cet homme a constitué brutalement, le 5 octobre 1960, au cours d'un épisode fébrile installé depuis quelques jours, une hémiplegie droite avec anarthrie.

Son état général est très mauvais, la température est de 39°, la tension artérielle est à 11/5 au Vaquez.

L'hémiplegie droite est flasque, totale, complète. L'examen des fonds d'yeux et du liquide céphalo-rachidien est normal.

L'examen cardio-vasculaire permet de noter : au foyer mitral, un double souffle intense, râpeux, irradiant dans l'aisselle et perçu sur toute l'aire cardiaque. Au foyer aortique, un souffle diastolique, piaulant, aigu, musical est audible. Un télécoeur montre un ventricule gauche très augmenté de volume.

Le foie est douloureux, il déborde le grill costal, il existe un reflux hépatojugulaire.

Les tracés électro-encéphalographiques sont anormaux, traduisant une souffrance hémisphérique bilatérale, plus importante à gauche.

L'angiographie carotidienne, gauche, montre un aspect artériopathique des vaisseaux qui ne sont pas thrombosés.

Ce malade meurt quelques jours après son hospitalisation. L'autopsie n'a pu être pratiquée.

En résumé : Constitution brutale, au cours d'un épisode infectieux, d'une hémiplegie droite, totale, chez un homme ayant une insuffisance cardiaque, avec lésions des valvules mitrales et aortiques. Aspect artériopathique des vaisseaux cérébraux à l'angiographie carotidienne gauche.

L'intrication des facteurs cardiaques ( embol, insuffisance), athéromateux, infectieux, sanguin, et leur rôle respectif se pose chez ce malade. Il est regrettable que la vérification anatomique n'ait pu être pratiquée.

### 3)- Conclusions

L'étude de ces 30 dossiers de malades, ayant à l'angiographie un aspect artériopathique des vaisseaux cérébraux, nous permet de conclure que chez l'africain :

- a)- La clinique ne présente aucune originalité.
- b)- Les artérites du tronc basilaire groupent 1/6 des accidents artériopathiques.
- c)- La principale des étiologies est l'athéromatose. L'hypertension artérielle et l'artérite syphilitique jouent de même un rôle qui ne peut être négligé dans la constitution de ces arté-rioses cérébrales;
- d)- Ces accident sont l'apanage du sexe masculin.
- e)- Ils surviennent dans les deux sexes, chez le sujet adulte au-delà de 40 ans et chez le vieillard.

### III/- ACCIDENT ISCHEMIQUE CEREBRAL SANS ANOMALIE VASCULAIRE A L'ANGIOGRAPHIE

Nous groupons dans ce paragraphe les observations de malades ayant présenté un accident vasculaire cérébral certain, sans hémorragie cérébro-méningée, mais pour lesquels, l'angiographie cérébrale n'a pas permis de déceler une anomalie vasculaire.

L'angiographie a eu, au moins, le mérite d'éliminer toute cause tumorale qui aurait pu prendre cliniquement le masque d'une hémiplégie vasculaire, par exemple.

Dans les cas douteux, devant un déplacement même minime des vaisseaux, une encéphalographie gazeuse fractionnée a été pratiquée pour permettre d'éliminer la présence d'un hématome intracérébral ou d'une néoformation.

La lésion responsable de la paralysie serait la conséquence d'une insuffisance circulatoire cérébrale.

#### 1)- Données biographiques

Nous relevons dans notre statistique, 47 observations de malades ayant présenté un accident vasculaire cérébral, sans anomalie à l'angiographie cérébrale, soit 33% du nombre total des observations de malades ayant présenté un accident vasculaire cérébral.

a)- Sexe : Ces observations se répartissent ainsi : 26 hommes pour 21 femmes. Mais ces chiffres, rapportés au nombre total d'observations, montrent la prédominance des femmes : 36% contre 30% chez les hommes.

La différence est encore plus importante si l'on compare ces chiffres au nombre total des dossiers de malades ayant présenté un accident vasculaire cérébral de nature ischémique : 54% chez les femmes contre 39% chez les hommes.

#### b)- Age

- Ces accidents surviennent à tout âge avec une nette prédominance entre 40 et 60 ans pour les deux sexes.

- Leur répartition est pratiquement la même dans

chaque sexe, pour chaque décennie.

- La période comprise entre 30 et 40 ans est ici encore une période " de tranquillité " : 4 accidents au total, contre 8 entre 20 et 30 ans, et 15 entre 40 et 50 ans.

c)- L'ethnie et la profession ne jouent ici encore aucun rôle.

## 2)- Données cliniques

Ces malades ont tous été hospitalisés pour une hémiplégie de constitution plus ou moins brutale avec ou sans ictus.

Dans 27 cas, il s'agit d'une hémiplégie droite, 14 fois chez les hommes et 13 fois chez les femmes, et dans 20 cas d'une hémiplégie gauche, 11 fois chez les hommes et 9 fois chez les femmes.

L'association de facteurs étiologiques ou favorisants est relevée dans 21 cas :

- Cannabisme et éthylisme : 1 cas
- Diabète : 2 cas
- Insuffisance cardiaque : 2 cas
- Hypertension artérielle :  
(maxima supérieure à 17) 16 cas

Les données cliniques sont les mêmes que chez l'européen, et n'offrent aucune particularité chez l'africain.

Néanmoins, nous allons résumer les observations de deux malades. Elles soulèvent quelques remarques :

### Obs. N° 21

D.Y.. est une femme ouolof, âgée de 30 ans, hospitalisée le 11 août 1960, pour une hémiplégie droite qui s'est constituée brutalement au mois d'avril 1960.

L'état général est très mauvais, l'impotence est totale. La tension artérielle est de 30/17.

L'hémiplégie spasmodique droite est totale, complète; elle s'accompagne de troubles sensitifs et d'une anarthrie. Les fonds d'yeux montrent un oedème papillaire bilatéral très important, une rétinite.



hypertensive au stade IV, et des modifications vasculaires avec hémorragies diffuses, exsudats, croisements.

L'examen cardio-vasculaire permet de noter un souffle systolique au foyer mitral qui irradie dans l'aisselle. Une hépatomégalie douloureuse, perceptible sur 14 centimètres, s'accompagne à la palpation d'un énorme reflux hépatojugulaire.

L'azotémie et les examens d'urines sont normaux. Le cholestérol sanguin est à 158 mg%, le rapport E/T = 0,65.

L'électroencéphalogramme est anormal, indiquant une souffrance hémisphérique gauche.

Une angiographie carotidienne gauche se révèle normale.

Une amélioration clinique se dessine, la tension artérielle est maintenue autour des chiffres de 20/14. Puis au mois d'octobre, en une semaine, le cœur se décompense et dans un tableau de grande insuffisance cardiaque avec élévation de l'azotémie et albuminurie, la malade meurt. L'autopsie confirmera l'existence de lésions cardiaques. L'hypertrophie du ventricule gauche est importante (plus de deux centimètres d'épaisseur). Il existe, en outre, une légère insuffisance aortique. L'aorte est recouverte de nombreux dépôts lipidiques avec quelques lésions athéromateuses. L'examen histologique du cerveau montre un oedème très important allant jusqu'à dissocier parfois la substance blanche et diffusant largement au niveau des gaines de Virchow Robin dont les dimensions sont doublées ou triplées. Des lésions cérébrales de vascularite scléreuse, avec foyers de ramollissement, sont notées. Il existe, en outre, une sclérose rénale de type primitif.

En résumé : Constitution d'une hémiplegie droite totale chez une femme hypertendue ayant une insuffisance cardiaque globale qui entraîne son décès. L'artériographie carotidienne gauche est normale.

Grâce au compte rendu anatomique, on constate l'existence d'endovascularite fibreuse, et de foyers de ramollissement, bien que l'angiographie se soit révélée normale.

L'observation suivante permet de discuter les rôles respectifs d'un traumatisme crânien, de l'hypertension artérielle et de l'athérosclérose dans la survenue de l'hémiplegie.

#### Obs. N° 22

S. M.B. est un sergent ouolof, âgé de 45 ans. Il est hospitalisé pour une hémiplegie gauche totale apparue brutalement le 23 février 1960.



Un traumatisme crânien (trait fissuraire temporo-pariétal droit), consécutif à un accident de la circulation survenu le 5 novembre 1959, n'avait entraîné aucun trouble neurologique.

L'état général est excellent, la tension artérielle est à 18/9.

L'hémiplégie spasmodique gauche est totale, elle s'accompagne d'une dysarthrie. Les fonds d'yeux sont normaux. Le liquide céphalo-rachidien est normal.

L'examen des autres appareils est normal. Les bruits de coeur sont normaux.

Les tracés électro-encéphalographiques montrent une absence d'asymétrie.

L'angiographie carotidienne droite montre une injection de la cérébrale antérieure et de la sylvienne. Sur les clichés de profil, l'artère sylvienne apparaît nettement ascendante dans sa première portion. Par contre, de face, elle apparaît en situation normale et la cérébrale antérieure parfaitement médiane. Le phlébogramme est normal. Le taux de cholestérol sanguin est à 244 mg%, le rapport E/T = 0,55. Le sérodiagnostic de Weill et Félix est négatif.

En résumé : Hémiplégie spasmodique gauche survenue chez un adulte bien portant, hypertendu, trois mois après un traumatisme crânien. Angiographie carotidienne droite pratiquement normale.

### 3)- Conclusions

L'étude de 47 observations d'accidents vasculaires cérébraux, survenus chez des malades ayant une angiographie cérébrale normale, montre que :

a)- Ces malades représentent le 1/3 des malades atteints d'un accident vasculaire cérébral.

b)- La prédominance du sexe féminin est nette.

c)- Les accidents surviennent dans les deux sexes après 20 ans et tout particulièrement après 40 ans.

d)- La traduction clinique est une paralysie (hémiplégie généralement) qui n'offre aucune particularité.

e)- L'hypertension artérielle joue un rôle manifeste; elle est notée dans 16 des 47 observations de cette série.

IV/- ACCIDENT ISCHEMIQUE CEREBRAL SANS EXAMEN ANGIOGRAPHIQUE

Nous rassemblons, ici, les observations de 5 malades, décédés sans avoir eu d'angiographie cérébrale, et d'une malade chez qui une contre-indication à pratiquer cet examen a été formulée.

L'examen clinique ou anatomique a permis de porter le diagnostic de ramollissement dans la plupart des cas.

Ces 6 observations se répartissent ainsi : 4 hommes et 2 femmes. Un homme était âgé de 40 ans et l'autre de 104 ans. L'âge des 4 autres malades s'échelonne entre 54 et 65 ans.

Le très grand âge du malade de 104 ans a contre-indiqué la pratique de l'angiographie cérébrale : Ce malade qui avait eu 4 femmes et 15 enfants, observait le jeûne de Ramadan à longueur d'année, depuis 15 ans. Peut-être est-ce une recette de longévité ! Il est mort une semaine après avoir présenté un ictus suivi d'un coma hémiplégique droit.

Les 4 autres décès sont survenus dans les heures ou les jours immédiats qui ont suivi l'hospitalisation des malades. Il s'agissait chaque fois de malades ayant présenté un ictus, suivi d'un coma hémiplégique terminal. L'autopsie a été pratiquée 2 fois :

Obs. N° 23

N.D., est une femme toucouleur, âgée de 54 ans, hospitalisée le 29 juillet 1960.

Elle a brutalement constitué une hémiplegie gauche et un coma profond après un ictus le jour même.

L'état général est très mauvais; la déshydratation est très importante, La tension artérielle est à 11/9. Les bruits du coeur sont assourdis.

L'examen du fond d'oeil montre un oedème papillaire bilatéral, plus marqué à droite où existe une hémorragie dans le champ temporal.

Le tracé électro-encéphalographique montre une souffrance hémisphérique droite, localisée dans la région frontale et retentissant sur l'ensemble des deux hémisphères.

La malade meurt le 31 juillet 1960.

L'examen macroscopique du cerveau a montré en dehors d'un engagement temporal, un corps calleux très épais, double de la taille normale. Les ventricules latéraux sont partiellement collabés par un oedème considérable. L'examen microscopique sera pratiqué ultérieurement.

Obs. N° 24

B.Y.. est un homme toucouleur, âgé de 65 ans, hospitalisé le 14 mars 1961.

Depuis un mois cet homme se plaignait de céphalées diffuses et d'une baisse de l'acuité visuelle. Le 14 mars 1961, il fait un ictus suivi d'un coma profond, sans signe de localisation.

L'état général est mauvais; la tension artérielle est à 20/10.

Le fond d'oeil montre un discret fleu papillaire nasal des deux côtés.

Les tracés électro-encéphalographiques sont anormaux par les signes de souffrance cérébrale diffuse qu'ils montrent.

Le lendemain apparaît une paralysie de l'hémiface droite. Le malade meurt le 16 mars 1961.

L'examen macroscopique du cerveau montre un très gros athérome des vaisseaux de la base du cerveau, de la carotide interne et des deux sylviennes. Il existe, en outre,

- un ramollissement du noyau caudé et du noyau lenticulaire gauche, avec une dilatation ventriculaire en regard,
- un ramollissement cortical occipital ancien, à droite,
- un ramollissement de la substance blanche du cervelet, à droite, s'étendant vers l'écorce droite.

CONCLUSIONS

--:--:--:--:--:--:--

L'étude des accidents vasculaires cérébraux par insuffisance circulatoire cérébrale, faite sur 105 observations de malades, avec l'aide de l'angiographie cérébrale, permet de souligner les principaux points suivants :

- 1)- Ils représentent 73,94% des accidents vasculaires cérébraux.
- 2)- Le sexe masculin est un facteur favorisant dans l'ensemble.

Le rôle, qu'il joue, est cependant variable en fonction de la cause ayant déterminé l'insuffisance circulatoire cérébrale.

- Les hommes font autant de thromboses vasculaires que les femmes.

- Les hommes présentent plus d'accidents vasculaires cérébraux par artérites que les femmes.

- La prédominance du sexe féminin se manifeste dans la survenue des accidents vasculaires cérébraux qui ne se traduisent par aucun signe angiographique. L'hypertension artérielle y joue un rôle manifeste.

3)- L'âge est un facteur important en fonction des différents types d'accidents ischémiques.

a)- Les accidents ischémiques surviennent à tout âge, sans préjuger de la lésion vasculaire, mais surtout après 40 ans pour les hommes et au-delà de 50 ans pour les femmes. La période comprise entre 30 et 40 ans est peu propice aux accidents vasculaires cérébraux, de forme ischémique.

b)- Les thromboses vasculaires, surviennent avec prédilection chez les hommes avant 50 ans, et

chez les femmes après 50 ans et avant 30 ans.

Un quart des thromboses surviennent chez le jeune adulte, particulièrement chez l'homme.

c)- Les artérioses cérébrales ne surviennent pratiquement qu'au-delà de 40 ans chez l'homme, et qu'au-delà de 50 ans chez la femme.

d)- Les ramollissements sans modification radiologique des vaisseaux surviennent à tout âge, particulièrement après 40 ans, dans les deux sexes.

4)- Dans le domaine anatomo-clinique, trois notions se dégagent :

a)- L'absence d'originalité clinique de la pathologie artérielle cérébrale africaine.

b)- L'importance du processus artéritique au niveau du

système artériel vertébro-basilaire, d'accord avec les statistiques européennes les plus récentes, car on découvre l'importance de la pathologie artérielle au niveau du territoire basilaire.

c)- Les localisations anatomiques préférentielles se retrouvent chez l'africain.

De toutes ces conclusions, un élément nous paraît remarquable : l'importance du facteur thrombotique chez le jeune adulte africain.

o o o  
o o  
o

ACCIDENTS HEMORRAGIQUES

-:-:-:-:-:-:-:-:-:-:-:-

4



Diagnostiquer un accident vasculaire cérébral de cause hémorragique n'est pas une simple satisfaction intellectuelle. Par les gestes qu'il impose, en tête desquels se place l'angiographie cérébrale, ce diagnostic est au contraire très important.

En Afrique, où les moyens médicaux sont encore restreints cette notion peut servir de guide dans le choix des malades à évacuer vers les grands centres hospitaliers.

En effet, bien souvent, un accident vasculaire hémorragique bénéficie d'une thérapeutique chirurgicale qui, si elle est loin d'être parfaite, peut être salvatrice.

L'angiographie cérébrale et, s'il le faut, d'autres examens complémentaires, permettent habituellement de trouver la cause de l'accident :

- Malformation vasculaire provoquant, par sa rupture, une hémorragie méningée ou cérébro-méningée.
- Hématome intracérébral circonscrit ou diffus.
- Hématome sous-dural, véritable hémorragie collectée.

A chacun de ces trois groupes d'accidents correspond un traitement neuro-chirurgical.

A l'aide de nos observations, nous nous proposons d'étudier, d'une part, l'incidence et la fréquence de ces accidents hémorragiques dans la pathologie vasculaire cérébrale de l'africain, et, d'autre part, les signes cliniques et les particularités propres à chacun de ces accidents. Nous rapportons ensuite, de façon un peu arbitraire, dans ce chapitre des accidents hémorragiques, quelques

observations de thrombophlébites cérébrales, afin d'insister sur la nécessité de différencier leurs formes hémorragiques des autres causes d'hémorragies méningées.

Avant d'aborder l'étude détaillée de nos observations nous soulignons l'importance de deux examens, qui doivent être des examens de routine en matière de pathologie vasculaire cérébrale :

- L'examen du fond d'oeil, qui permet, bien souvent, de soupçonner le diagnostic par la vue d'hémorragies rétiniennes récentes, dans le cas d'une hémorragie méningée, et par la vue d'un oedème papillaire, dans les collections hématiques cérébrales. A ce propos, il faut penser à regarder la pupille avant la dilatation; une mydriase unilatérale est plus significative en matière d'hématome.

- La pratique de la ponction lombaire, qui affirme l'hémorragie méningée.

DONNEES STATISTIQUES GENERALES

-:-:-:-:-

A- Fréquence : Nous rapportons 34 dossiers d'accidents vasculaires cérébraux de forme hémorragique, qu'il s'agisse d'hémorragie diffuse - hémorragie méningée ou cérébro-méningée - ou qu'il s'agisse d'hémorragie circonscrite - hématome et hémorragie intracérébrale non extériorisés, hématome sous-dural -

Ces dossiers représentent le 1/4 (24,64%) des accidents vasculaires cérébraux que nous rapportons.

B- Sexe : Ces accidents sont survenus 19 fois chez des hommes et 15 fois chez des femmes. Si l'on compare ces chiffres au nombre total d'hommes (84) et de femmes (50), que comprend notre statistique, on constate que les femmes font plus fréquemment des accidents hémorragiques que les hommes : 25,06% contre 20,23%.

C- Age : Les diagrammes du nombre d'accidents en fonction du sexe et de l'âge des malades (Tableau IV) permettent de constater que :

- Les 2/3 des accidents surviennent chez la femme avant 50 ans et chez l'homme après 40 ans.

- 62% des accidents hémorragiques surviennent dans les deux sexes au-delà de 40 ans. (cf. tableau p. 170)

D- Remarques : La prédominance du sexe féminin, parmi les malades ayant fait un accident hémorragique est notée par LAURIE et WOODS ( 51 ) dans un travail sur les Bantous. Sur 17 cas d'accidents vasculaires cérébraux hémorragiques découverts à l'autopsie, 13 concernent des femmes et 4 des hommes. Mais ces auteurs, contrairement à nous, notent par ailleurs que les accidents surviennent chez les femmes surtout après 55 ans.

ETUDE DES OBSERVATIONS

-:-:-:-:-

- Les diagnostics formulés dans les 34 observations que comprend notre série ont été posés :

- Grâce à l'examen clinique avec l'aide de l'examen du fond d'oeil et du liquide céphalo-rachidien,
- Grâce à l'angiographie cérébrale,
- Ou, dans quelques cas, à l'autopsie.

- Nous rappelons que nous avons déjà relaté les observations (N<sup>os</sup> 7 et 8) de deux femmes porteuses d'une thrombose vasculaire et chez qui la vérification anatomique a permis de trouver un hématome intracérébral chez l'une, et une inondation ventriculaire chez l'autre. Ces deux observations ne font pas partie de la série rapportée ici.

- Les données angiographiques ou anatomiques nous ont permis de classer ces accidents vasculaires cérébraux hémorragiques en 4 groupes :

- Malformations vasculaires	11 cas
- Hématomes intracérébraux	5 cas
- Hématomes sous-duraux	7 cas
- Hémorragie méningée sans cause évidente	11 cas

- Nous étudions successivement ces différents groupes en nous attachant, par le choix de nos observations, à mettre en évidence les principaux signes cliniques qui doivent permettre l'établissement d'un diagnostic. Les observations, faisant l'objet d'une particularité clinique, thérapeutique ou autre, sont de même rapportées.

## I/- MALFORMATIONS VASCULAIRES

### 1)- Considérations générales

#### a)- Fréquence

Notre série comprend 11 cas de malformations vasculaires, Dix fois il s'agit d'anévrismes, et une seule fois d'un angiome artériel. Les considérations que nous formulons concernent donc presque exclusivement ces anévrismes intracrâniens. Ces malformations vasculaires sont responsables du 1/3 des accidents vasculaires cérébraux de forme hémorragique.

#### b)- Considérations biographiques

- Ces malformations ont été découvertes 7 fois chez des femmes et 4 fois chez des hommes.

- Chez les femmes : 5 accidents sont survenus entre 18 ans et 35 ans; trois entre 60 ans et 80 ans (61-73-77 ans).

- Chez les hommes, 1 accident est survenu à 28 ans, les trois autres après 45 ans (49-64-70 ans).

- On peut donc en déduire :

- Que le sexe féminin prédispose à ces malformations, du moins à leur rupture.

- Que la moitié des accidents survient chez l'adulte jeune, mais que l'autre moitié survient à partir de 50 ans et particulièrement entre 60 et 80 ans.

Ce fait est remarquable et montre bien que la rupture d'un anévrisme n'est pas, comme on le croyait, une caractéristique de l'adulte encore jeune, fait que les statistiques plus récentes tendent également à montrer.

### 2)- Angiome

Le seul dépisté en milieu africain, et dont nous rapportons intégralement l'histoire clinique, est un cas assez exceptionnel par sa topographie et son extension.

Obs. N° 25

N.D.K., jeune femme de 18 ans, sans antécédent pathologique notable, présente brusquement, en novembre 1959, des céphalées violentes, prédominant à l'hémicrâne gauche. Ces céphalées s'accompagnent de bourdonnements d'oreille et de troubles visuels (amblyopie surtout marquée le matin au réveil). Ces céphalées deviennent presque permanentes et cèdent difficilement aux calmants habituels.

Examinée en consultation, le 19 janvier 1960, elle présente une raideur de la nuque, une douleur à la pression du trapèze à gauche. Les réflexes ostéo-tendineux sont abolis; il existe un léger déficit au membre supérieur droit. Le fond d'oeil montre un oedème bilatéral, limité aux pédicules vasculaires supérieur et inférieur. Le tracé électro-encéphalographique est très anormal : "alpha polyrythmique, irrégulier (7-8-9 c/s), associé à des fréquences plus lentes; bonne réactivité - dans les dérivations transversales et triangulaires; activités thêta et delta, peu amples, à gauche, dans les régions antérieures et moyennes.-S.L.I. : discret entraînement bilatéral.-H.P.N. : ondes aiguës bilatérales synchrones. Conclusion : tracé anormal traduisant une souffrance des structures profondes - discrète asymétrie aux dépens de l'hémisphère gauche."

Une artériographie est proposée, mais refusée.

Un mois plus tard cette malade est hospitalisée. Son état s'est aggravé : céphalées permanentes, irradiant le long de la nuque, somnolence, aréflexie ostéo-tendineuse, parésie de l'acuité visuelle. Le fond d'oeil ne montrant pas d'image de stase, une P.L. est pratiquée le 23 février 1960 : 27,2 éléments, I,25 g d'albumine. Elle est répétée quelques jours plus tard : 21 éléments, I,80 g d'albumine.

L'état reste stationnaire tandis qu'apparaît un oedème au fond d'oeil. Le 7 mars, un nouvel électro-encéphalogramme montre un tracé considérablement modifié par rapport au premier : "ralentissement du rythme de fond des deux côtés - ondes aiguës postérieures bilatérales - dysrythmie delta de grande amplitude, polymorphe, intermittente dans les régions temporale postérieure et moyenne droites".

Une artériographie carotidienne bilatérale montre un volumineux angiome à extension bilatérale, branché à la fois sur les deux cérébrales postérieures, les cérébrales antérieures, les choroïdiennes et la sylvienne gauche.

La situation de cet angiome à la face profonde des hémisphères cravatant le tronc cérébral, ses pédicules vasculaires interdisent pratiquement toute intervention chirurgicale.



L'état de cette malade va s'aggraver progressivement : raideur de plus en plus grande, troubles du tonus, somnolence, atteinte des paires crâniennes protubérantielles et pédonculaires, quadriplégie avec paralysie totale des membres inférieurs. Elle meurt le 3 mai 1960. L'autopsie n'a pas été pratiquée.

### 3)- Anévrysmes

#### a)- Données anatomiques .....

Parmi les 10 malades de notre série, l'angiographie cérébrale a permis de situer les anévrysmes :

- Sur la carotide interne .....	4 cas
- Sur la cérébrale antérieure .....	2 cas
- Sur la communicante antérieure...	1 cas
- Sur le réseau sylvien .....	1 cas
- Sur la communicante postérieure au niveau de sa jonction avec la céré- brale postérieure .....	1 cas
- Anévrysmes multiples (2) .....	1 cas

Cette série porte sur un nombre trop restreint de cas pour pouvoir porter un jugement sur la répartition topographique des anévrysmes chez l'africain. Néanmoins ces résultats correspondent à ceux trouvés en Europe dans une statistique portant sur 1.000 cas (MINVIELLE, 64 ).

#### b)- Données cliniques et thérapeutiques .....

Deux ordres de signes cliniques accompagnent habituellement la rupture d'anévrysme intracrânien :

A- Un tableau d'hémorragie méningée, de survenue brutale, témoignant de la rupture de l'anévrysme dans les espaces sous-arachnoïdiens.

B- Des signes focalisés, traduisant la formation d'un hématome intracérébral, à partir de l'anévrysme.

Ces signes varient donc en fonction du siège de l'anévrysme.

L'observation suivante, montre le tableau classique de rupture d'un anévrysme dans les espaces sous-arachnoïdiens :

Obs. N° 26

N<sup>o</sup>D. N.. est une femme ouolof, âgée de 30 ans. Elle est hospitalisée le 3 janvier 1961 (transférée de l'hôpital Le Dantec à Dakar, du service des maladies infectieuses).

Dans la nuit du 17 au 18 décembre 1960, cette femme est brutalement réveillée par des céphalées intenses, à hurler dit-elle. Ces céphalées sont généralisées à tout le crâne, puis dans l'heure qui suit, elles irradient dans la nuque et dans tout le dos.

Pendant trois jours, espérant voir disparaître ces douleurs atroces, cette femme reste couchée dans une pièce sombre sans oser bouger, de peur de réveiller une exacerbation de la douleur.

Elle est finalement hospitalisée. L'état général est mauvais. La tension artérielle est à 15/8. Les bruits du coeur sont rapides mais normaux. Une raideur rachidienne prédomine au niveau de la région cervicale. La tête est rejetée en arrière. La malade est dans un état <sup>de</sup>semi-inconscience. Elle a eu une hémiplégie flasque, totale, gauche. Il n'existe pas de paralysie des nerfs crâniens. Le fond d'oeil montre une turgescence veineuse bilatérale. La ponction lombaire ramène un liquide uniformément hémorragique.

L'angiographie carotidienne droite permet de découvrir un anévrysme de petite taille dont le pédicule paraît aboutir à la partie supraclinoïdienne de la carotide. L'irrégularité des contours, la présence du liquide de contraste extravasé indiquent la rupture de cet anévrysme.

Devant l'aggravation des symptômes, malgré la précarité de l'état général, une intervention est tentée. La malade meurt une semaine après l'intervention.

En résumé : Tableau clinique d'hémorragie méningée typique avec constitution d'une hémiplégie flasque totale gauche, survenue chez une femme âgée de 30 ans, par rupture d'un anévrysme supraclinoïdien, situé sur la carotide interne droite. Décès dans les suites opératoires.

- Le début brutal des céphalées, que souvent rien ne laissait pressager, l'irradiation de la douleur dans la nuque et dans le dos, le syndrome méningé, suffisent à poser le diagnostic. La ponction lombaire montre le liquide hémorragique? Une angiographie doit être pratiquée d'urgence.

- L'intervention est survenue très tardivement chez cette malade, plus de trois semaines après la rupture de l'anévrisme. Opérée les tous premiers jours, avant l'aggravation des signes (dûs probablement à de nouvelles fissures de l'anévrisme) cette malade aurait pu être guéri. Pour avoir de bonnes statistiques opératoires, il faut opérer avant la période de rechute (10ème jour en moyenne). C'est le cas du malade dont nous rapportons une observation détaillée :

Obs. N° 27

D.A., employé de commerce, âgé de 26 ans, bambara, est hospitalisé le 5 mai 1961 pour une hémiplégié droite avec aphasie. Il a présenté un ictus brutal 2 jours plus tôt : revenant de son travail, à bicyclette, vers 13 heures, sous un chaud soleil, il s'est effondré et a été relevé sans connaissance. Aucun prodrome n'a précédé la chute. La perte totale de connaissance a duré une heure puis a fait place à un état d'obnubilation qui s'est amélioré progressivement. Au moment de l'admission, l'état de conscience est redevenu sensiblement normal. Le malade se plaint de douleurs au niveau de la nuque et de la région temporo-pariétale gauche. Aucun antécédent n'est retrouvé.

L'examen montre un sujet athlétique, à l'état général excellent.

- L'hémiplégié droite, massive, est évidente : le sujet s'avance avec difficulté, soutenu par un aide; le membre inférieur fauche; le membre supérieur est immobile; il existe une paralysie faciale centrale. L'étude de la force musculaire segmentaire montre que l'atteinte motrice prédomine, d'une part, au membre supérieur, et d'autre part, aux extrémités, aucun mouvement spontané n'était possible au niveau de la main et des doigts. Cette hémiplégié est déjà spasmodique : il n'y a pas encore d'hypertonie, mais les réflexes ostéo-tendineux sont très vifs du côté droit. Les cutanés abdominaux sont abolis; il y a un signe de Babinski.

- Cette hémiplégié s'accompagne de troubles sensitifs homolatéraux très importants. Les sensibilités élémentaires tactiles douloureuses et thermiques sont abolies au niveau de l'hémicorps droit; de même le sens vibratoire. Les sensibilités musculaires et tendineuses sont considérablement diminuées.

- Les troubles du langage consistent en une aphasie à prédominance motrice. Alors que l'atteinte sensorielle reste discrète, n'entraînant que la nécessité de répéter parfois les ordres complexes, l'anarthrie est presque absolue. Elle régresse cependant très vite; 48 heures après son admission, le malade sera capable de s'exprimer, n'achoppant que sur certains mots.

Il n'existe pas d'autre trouble neurologique. Les paires crâniennes sont intactes, en dehors de la paralysie de l'hémiface. Il n'y a pas de trouble de l'équilibre.

L'hémicorps gauche est totalement indemne.

Il n'y a pas de raideur de la nuque, mais la mobilisation de la tête entraîne une exacerbation des céphalées.

L'examen des divers appareils ne révèle rien d'anormal. La tension artérielle est à 12/8 au Vaquez.

L'examen des fonds d'yeux montre à gauche un très léger oedème du pôle supéro-externe de la papille. Le fond d'oeil droit est normal.

Le liquide céphalo-rachidien est hémorragique.

L'électroencéphalogramme montre des tracés asymétriques et anormaux traduisant une souffrance cérébrale diffuse très marquée dans la région temporale gauche.

A l'angiographie carotidienne gauche, la portion terminale du siphon carotidien est spasmée. Cérébrale antérieure, sylvienne, communicante et cérébrale postérieure s'injectent. Ces vaisseaux sont en situation normale. L'une des branches terminales de la sylvienne, qui paraît être la pariétale postérieure, garde un calibre assez important. Après avoir décrit une courbe à concavité antéro-supérieure, elle aboutit dans la région pariétale moyenne, à une malformation vasculaire de la taille et de la forme d'un petit haricot, d'où partent deux petits vaisseaux afférents, un de chaque pôle. Cette malformation n'est visible que sur les temps artériels et ses caractères sont donc ceux d'un anévrysme artériel.

Les clichés de face situent cet anévrysme sur la corticalité même. Ils mettent, en outre, en évidence un léger déplacement de la cérébrale antérieure et de l'ampoule de Galien, vers la droite, ainsi qu'une zone avasculaire située immédiatement au-dessous de l'anévrysme.

En conclusion, il s'agit d'un hématome intra-cérébral de la région pariétale gauche par rupture d'un anévrysme artériel périphérique, situé sur l'artère pariétale postérieure.

Intervention le 10 mai 1961 (Drs Coursen et Auphan). Volet pariéto-occipital gauche centré sur le siège présumé de la malformation vasculaire. On découvre, après incision de la dure-mère, l'anévrysme cortical au centre du volet. L'aspect jaunâtre du cortex traduit la présence d'un hématome intra-cérébral sous-jacent. L'anévrysme a le volume et la forme d'un petit haricot sec. Son implantation au niveau de l'artère (très vraisemblablement la pariétale postérieure) est du type sessile; on est donc contraint de clipper le vaisseau nourricier en amont et en aval. L'anévrysme ne s'affaisse pas pour autant, ce que l'on confirme par une ponction qui ramène du sang rouge. Il présente donc une autre artère nourricière que



l'on découvre près de son pôle supérieur en le libérant au plus près. Elle est coagulée et une deuxième ponction montre un affaissement complet. Au cours de la libération de l'anévrysme, on accède sur l'hématome intra-cérébral, du volume d'une grosse noix, au moins, occupé en majorité par des caillots et s'étendant vers la région rolandique. Fermeture de la dure-mère; reposition du volet; drain extra-dural. Suites opératoires bonnes. Lever au 10ème jour.

L'évolution post-opératoire est bonne ; la récupération motrice, aidée par massages et kinésithérapie, est remarquable. Un examen neurologique effectué le 29 mai 1961 n'objective que des troubles moteurs discrets : la marche est aisée, malgré un léger steppage du pied droit. Tous les mouvements sont possibles au niveau du membre supérieur, en particulier de la main et des doigts, et avec une force musculaire très satisfaisante. La paralysie faciale a disparu. Les réflexes ostéo-tendineux restent vifs.

Par contre il persiste des troubles sensibles importants. Ils concernent surtout les sensibilités tactiles et douloureuses, ainsi que le sens kinesthésique et prédominant au niveau de la main. L'étude des gnosies tactiles est rendue illusoire par l'importance de l'altération des sensibilités élémentaires. Il n'existe pas d'apraxie. Seule est à noter une maladresse des mouvements fins de la main droite, en particulier lors de l'écriture, mais elle est également imputable aux troubles sensitifs. La rééducation amènera là aussi une récupération sensible.

L'examen des champs visuels montre une encoche latérale homonyme droite.

Une angiographie droite par voie carotidienne, effectuée le 1er juin, ne montre aucune opacification anormale. L'artère pariétale postérieure s'injecte avec un léger retard; elle a repris un calibre normal et se termine à un centimètre de l'anévrysme dont la situation est marquée par les clips.

Le malade quitte le service le 6 juin. Après un mois de convalescence, il a repris ses occupations.

En résumé : Homme de 26 ans qui présente un ictus brutal avec hémiplegie droite et aphasie. L'artériographie cérébrale révèle une malformation vasculaire sur l'artère pariétale postérieure à l'origine d'un hématome intra-cérébral. Les caractères de cette malformation sont ceux d'un anévrysme artériel. Traitement chirurgical, suivi de guérison.

Cette observation présente de multiples intérêts :

- Son histoire clinique, comme dans l'observation précédente, est typique. Y aurait-il un doute que la ponction lombaire permet d'affirmer l'hémorragie méningée.

- Cet anévrisme a saigné dans le parenchyme cérébral, provoquant la formation d'un hématome, responsable des signes cliniques observés : hémiparésie motrice et sensitive qui prédomine aux extrémités.

- La situation exceptionnelle de cet anévrisme a permis un traitement chirurgical facile. En effet, il siège sur une artère distale et ainsi a pu être clippé sans inconvénient majeur. En outre, ce malade jeune avait un excellent état général; ses vaisseaux n'étaient pas fragilisés par l'artériosclérose. Il n'en est malheureusement pas toujours ainsi, la chirurgie des malformations vasculaires est une des plus difficiles. Souvent l'aggravation rapide des signes, le mauvais état général du malade, empêchent tout recours chirurgical;

Obs. N° 28

N'D.M... est une femme, sèrène, âgée de 73 ans, hospitalisée le 19 avril 1961. Le jour même, elle a présenté un ictus.

La malade est comateuse, l'état général est par ailleurs bon. La tension artérielle est à 14/9.

L'examen neurologique ne met en évidence aucun signe de localisation, en dehors d'une discrète raideur de la nuque. L'examen du fond d'oeil montre seulement des signes d'athérosclérose.

La ponction lombaire ramène un liquide hémorragique.

L'artériographie carotidienne droite, pratiquée le 27 avril 1961, révèle la présence d'un anévrisme au niveau de la terminaison de la carotide interne avec un hématome intracérébral temporal droit antérieur.

L'état de cette malade reste stationnaire quelques jours, mais s'aggrave vite : le coma devient profond. Une hémiparésie gauche apparaît.

L'intervention est différée, la malade meurt quelques jours plus tard.

En résumé : Hémorragie méningée avec apparition d'une hémiparésie gauche par rupture d'un anévrisme supraclinoidien, chez une très vieille femme. Décès avant l'intervention.



Plusieurs points méritent d'être soulignés dans cette observation :

- 1)- La constitution en deux temps de la symptomatologie. Dans un premier temps, rupture de l'anévrisme dans les espaces sous-arachnoïdiens, se traduisant par un tableau d'hémorragie méningée, et formation d'un hématome qui entraîne une anarthrie. Puis, dans un deuxième temps, extension de l'hématome, par saignements successifs, se traduisant par l'aggravation du coma et l'apparition d'une hémiplégie gauche.
- 2)- Le déroulement de ces faits est typique : l'intervention chirurgicale doit donc être très précoce pour évacuer l'hématome intracérébral et traiter l'anévrisme, empêchant ainsi de nouvelles hémorragies. Chez cette malade l'intervention a été différée; d'une part, l'artériographie n'a été pratiquée qu'une semaine après l'hospitalisation de la malade et d'autre part, le chirurgien, espérant une éventuelle amélioration, a retardé l'acte opératoire.
- 3)- L'angiographie cérébrale a été pratiquée tardivement. La symptomatologie évoque plus facilement un ramollissement, le grand âge de cette malade étant un argument de plus en faveur d'un accident ischémique. La survenue d'accidents hémorragiques chez des personnes âgées est classiquement très rare, les statistiques européennes situent ces accidents entre 35 et 50 ans.

Il semble que cette notion doive être révisée, du moins en ce qui concerne l'africain; 5 des 10 ruptures d'anévrisme que nous rapportons sont survenues après 60 ans, 2 après 70 ans.

Est-ce une particularité propre à l'africain ? Ou plus simplement est-ce dû à la pratique plus systématique de l'angiographie cérébrale dont les indications se sont étendues (l'âge élevé des malades n'est plus une contre-indication formelle).

L'observation suivante rapporte encore le cas d'une rupture d'un anévrisme chez une malade de 77 ans.

Obs. N° 29

D.B., est une femme ouolof, âgée de 77 ans. Elle présente un syndrome méningé brutal, au cours duquel s'installent une hémiparésie gauche avec crise d'épilepsie Bravais-jacksonienne gauche

au membre supérieur et un ptosis de la paupière supérieure droite.

Trois mois plus tard, l'examen montre une discrète hémiparésie gauche intéressant la face, ne s'accompagnant ni de troubles sensitifs, ni de modifications du champ visuel et une paralysie totale du moteur oculaire commun droit.

La tension artérielle est à 14/8, l'examen du fond d'oeil montre des signes d'athérosclérose : artères grêles, signes du croisement.

L'électro-encéphalogramme montre des anomalies à droite : dysrythmie généralisée delta, accompagnée de pointes lentes.

L'artériographie carotidienne droite découvre un anévrysme dont l'image polycyclique, appendue à la bifurcation de la carotide interne, indique une fissuration en plusieurs temps.

Cette rupture d'anévrysme est remarquable non seulement par le grand âge de la malade chez qui elle s'est produite, mais aussi par la symptomatologie qu'elle a entraînée.

L'âge de la malade, l'hémiplégie alterne de type Weber orientent traditionnellement vers un ramollissement du pied du pédoncule cérébral. La paralysie du moteur oculaire commun droit est banale, étant donné le siège de l'anévrysme. PERTUISET ( 86 ) retient cette paralysie comme un bon signe de rupture d'anévrysme supra-clinoïdien. L'hémiplégie s'explique par la fragilité de l'équilibre circulatoire propre aux individus âgés dont les artères sont rétrécies par l'athérosclérose et dont les suppléances sont insuffisantes (COLLOMBE et coll. 18 ). Chez un individu plus jeune, la symptomatologie aurait pu se limiter à la seule paralysie oculaire, comme dans l'observation suivante :

Obs. N° 30

G.M., Casamançaise de 21 ans, présente en décembre 1959, une hémicrânie droite brutale, avec ptosis droit, photophobie, diplopie, vertiges, nausées. La température est à 37°-2, le pouls à 88, la tension artérielle est à 14/9.

L'examen du système nerveux montre une paralysie complète de la 3ème paire crânienne à droite, avec strabisme externe; ptosis; mydriasse, abolition du réflexe photo-moteur.

Le fond d'oeil est normal; il n'y a pas d'autre signe neurologique.

L'électro-encéphalogramme indique une souffrance du tronc cérébral s'exprimant au maximum à droite: tracé complexe alpha et sub-alpha, rythmes rapides - activités delta de faible amplitude, intermittentes à droite dans les régions moyennes et postérieures - S.L.I : entraînement bilatéral - H.P.N. : sans intérêt.

L'artériographie carotidienne droite montre un anévrysme de la carotide supra-clinoïdienne.

L'indication opératoire est formelle étant donnée l'âge de la malade. Décès dans les suites immédiates de l'intervention.

L'observation, ci-après, en est aussi un exemple, mais le malade, plus âgé, a tout d'abord présenté des signes de souffrance ischémique de l'hémisphère gauche. Les signes de focalisation, avec atteinte de la 2ème et de la 3ème paire, se sont ensuite constitués progressivement, mais rapidement :

#### Obs. N° 31

M.C... est un homme, bambara, âgé de 49 ans. Il a brutalement constitué, le 20 mai 1961, après un ictus, une hémiparésie droite. Hospitalisé en urgence, le malade est dans un coma vigilant avec hémiparésie droite, sans atteinte motrice de la face. On note une mydriase gauche et un myosis droit.

L'état général est conservé. La tension artérielle est à 22/7. Le lendemain le coma a fait place à un état d'obnubilation, et l'hémiparésie à une hémiparésie. Le fond d'oeil est normal à droite et à gauche. La ponction lombaire ramène un liquide hémorragique. La tension artérielle est alors à 19/9.

Par la suite, se produit une régression de l'hémiparésie droite, le liquide céphalo-rachidien redevient normal. Mais une baisse importante de l'acuité visuelle et une paralysie du III gauche, avec ptosis complet, se constituent.

Un électro-encéphalogramme, le 23 mai 1961, indique des tracés anormaux par la disparition de l'électro-génèse, à gauche, et la présence de thêta, dans les régions antérieures, qui traduisent une souffrance corticale diffuse gauche, prédominant dans la région temporale.

De multiples artériographies carotidiennes droites et gauches, avec compression de la carotide contro-latérale, sont pratiquées à la recherche d'une malformation vasculaire. Les images obtenues sont toujours les mêmes :

- à droite, injection des 2 cérébrales antérieures et de la sylvienne. Les vaisseaux sont en situation normale.

- à gauche, injection de la sylvienne et de la cérébrale postérieure. Après compression de la carotide droite, la première portion de la cérébrale antérieure s'injecte. L'aspect est, en outre, en faveur d'un hématome fronto-basal gauche. La cérébrale antérieure gauche n'est jamais complètement injectée par l'artériographie carotidienne gauche. Ces images sont en faveur d'un anévrisme de la première portion de la cérébrale antérieure gauche, avec présence d'un hématome fronto-basal gauche.

L'intervention et l'autopsie du malade, décédé dans les suites opératoires, ont permis de trouver une dilacération cérébrale fronto-basale gauche, avec présence d'un hématome. Il est difficile, par ailleurs, de mettre en évidence, au sein de ce magma, la présence d'un anévrisme, mais la cérébrale antérieure est très filiforme.

En résumé : Constitution brutale d'une hémiparésie droite, avec hémorragie méningée, chez un adulte de 49 ans. Régression progressive de l'hémiparésie droite, arrêt du saignement méningé, mais constitution d'une paralysie du III gauche et d'une baisse importante de l'acuité visuelle. Présence d'un anévrisme de la première portion de la cérébrale antérieure gauche avec hématome fronto-basal.

L'image obtenue à l'angiographie est, pour certains auteurs, pathognomonique d'un anévrisme de la première portion de la cérébrale antérieure. Ce malade a été opéré et est décédé peu de temps après l'intervention qui n'avait pas été satisfaisante au point de vue technique = le chirurgien n'avait pu isoler l'anévrisme au milieu de l'hématome. Un clips avait été posé tout près de la jonction de la cérébrale antérieure et de la communicante antérieure. L'autopsie a montré un anévrisme près de la naissance de la communicante antérieure.

Un même sujet peut, être porteur de plusieurs anévrysmes. Il est de bonne règle, chez un sujet porteur d'un anévrisme, de toujours en rechercher d'autres. PAILLAS et coll. ( 71 ) estiment que l'association de plusieurs anévrysmes chez un même sujet est assez fréquente. Dans une statistique, portant sur 44 sujets, ces auteurs notent 6 cas d'anévrysmes multiples. Les anévrysmes sont, disent-ils, souvent bilatéraux et symétriques.



BIGELOW ( 6 ), dans des statistiques portant sur un matériel nécropsique, note 25% d'anévrysmes multiples. A l'autopsie d'un malade de 28 ans, décédé d'une syringomyélie, nous avons eu la surprise de découvrir des anévrysmes bilatéraux et symétriques au niveau de la trifurcation carotidienne et de la cérébrale antérieure. Etant donné la fréquence des associations des malformations, il serait intéressant de rechercher les anévrysmes dans les autres malformations du système nerveux (moelle et charnière).

COLUMELLA ( 25 ), comme PAILLAS, insiste de même sur la nécessité de pratiquer ce qu'il appelle "le complet" après la découverte d'un anévrysmes = injection des deux carotides et du système vertébro-basilaire.

Chez une de nos malades de 61 ans, ayant une hémiplégie gauche, l'angiographie carotidienne droite montre la présence de deux anévrysmes artériels : l'un sur la communicante antérieure, l'autre à la jonction de la première et de la deuxième portion de la sylvienne. Le segment artériel, réunissant la carotide interne à l'anévrysmes de la communicante antérieure est remarquable par sa grosseur. L'autopsie a permis de confirmer l'existence de ces anomalies vasculaires.

c)- Conclusions

De cette étude portant sur 10 cas d'anévrysmes artériels intracrâniens, quelques remarques générales se dégagent :

A- Les anévrysmes artériels intracrâniens sont aussi fréquents chez l'africain que chez l'européen. Ils forment la presque totalité des malformations vasculaires intracrâniennes.

B- Ils ont été observés dans la moitié des cas, chez le sujet âgé.

C- Leur siège n'offre aucune particularité.

D- La symptomatologie, par laquelle ils se manifestent, n'a rien d'original.

Quelques règles pratiques, particulièrement importantes, se dégagent aussi de cette étude :

- La valeur de la clinique et de la ponction lombaire dans le diagnostic d'hémorragie méningée.
- La nécessité de pratiquer une angiographie cérébrale qui doit être précoce pour une intervention utile. Cette angiographie doit être faite, dès le diagnostic porté, dans les premières heures.

## II/- HEMATOMES INTRACEREBRAUX SPONTANÉS

Nous nous proposons d'étudier les observations de malades ayant présenté une hémorragie cérébrale ou hémorragie cérébro-méningée spontanément, sans cause traumatique. Nous éliminons de cette étude les hématomes intracérébraux consécutifs à une rupture anévrysmale. Ils ont fait l'objet d'une étude avec les anévrysmes intracrâniens. Les hématomes intracérébraux, associés à un hématome sous-dural, seront de même étudiés ultérieurement.

À l'aide des observations de notre série, nous nous proposons, non pas de tirer des conclusions biographiques sur les hématomes intracérébraux chez l'africain (notre statistique ne porte que sur cinq cas), mais de retrouver les principales formes anatomo-cliniques et évolutives de ces foyers hématiques.

Il importe, en effet, de savoir les diagnostiquer, une sanction chirurgicale peut procurer une guérison.

L'apport des examens complémentaires est, ici, encore très important. Ces examens paracliniques posent parfois le diagnostic, et surtout situent le foyer hématique.

### 1) Données statistiques et biographiques

Notre série d'accidents vasculaires cérébraux hémorragiques (34 cas) comprend 5 hématomes intra-cérébraux spontanés. Ces 5 cas concernent des hommes, dont l'âge est compris entre 56 et 50 ans. MINVIELLE et VLAHOVITCH ( 64 ) signalent qu'on peut rencontrer les hématomes intracérébraux à tout âge, mais surtout



entre 35 et 50 ans, puis entre 60 et 70 ans.

## 2)- Données étiologiques

Quatre de nos cinq malades avaient une tension artérielle supérieure à 17, dont deux supérieure à 20.

Tous les auteurs admettent le rôle important de l'hypertension artérielle qui représente pour certains 80% des étiologies invoquées (PECKER 84 ).

## 3)- Données anatomo-cliniques

Jusqu'à<sup>ces</sup> dernières années, on distinguait, d'une part, l'hémorragie cérébrale, affection brutale à saignement diffus dont la lésion, mal limitée et mal collectée, provoque des dilacérations nerveuses plus ou moins importantes; d'autre part, à l'opposé, l'hématome intracérébral - épanchement sanguin bien collecté - affection d'évolution plus progressive, provoquant peu de dilacérations et susceptible de bénéficier d'une intervention chirurgicale.

À ces deux tableaux correspondaient des formes cliniques théoriquement différenciées, mais qui, en fait, s'intriquaient souvent.

Ces tableaux cliniques étaient d'autant plus trompeurs que des études anatomiques précises ont prouvé que des hémorragies centrales pouvaient fuser<sup>vers</sup> la surface, donnant des hématomes sous-corticaux, ou, qu'inversement, des hémorragies superficielles pouvaient gagner les structures profondes.

Aussi les travaux modernes tendent à considérer l'hémorragie cérébrale comme une entité unique (PECKER 84). On conçoit que les tableaux cliniques soient extrêmement variés en fonction, d'une part, de la localisation et de l'importance du saignement, et, d'autre part, en fonction de l'évolution anatomique de ce foyer hémorragique.

Donc le diagnostic est souvent très difficile à porter ; l'aide des examens complémentaires est précieuse. Et, en

tout premier lieu, la ponction lombaire, qui, si elle montre un liquide hémorragique, commande de toutes façons une exploration angiographique. Cette exploration, en permettant d'éliminer une malformation vasculaire, montre souvent les images caractéristiques de déplacement des vaisseaux d'une collection hémorragique.

- Chez trois de nos malades, le liquide céphalo-rachidien est hémorragique; il s'agit d'hémorragies cérébro-méningées.

- Dans un cas la ponction lombaire n'a pas été pratiquée; mais l'autopsie du malade, mort quelques heures après son hospitalisation, permet de poser le diagnostic : petits hématomes sous-corticaux frontaux, avec hémorragie méningée.

- Dans le dernier cas, concernant un malade examiné loin de l'accident initial, le liquide céphalo-rachidien est normal.

L'observation suivante concerne un homme, athéroscléreux, hypertendu, chez qui le diagnostic n'était pas cliniquement évident : accident ischémique par thrombose ? Accident hémorragique ? La ponction lombaire permet de soupçonner le diagnostic, confirmé ensuite par l'angiographie.

Obs. N° 32

M<sup>r</sup>B. S., est un homme ouolof, âgé de 45 ans, hospitalisé le 28 décembre 1960.

Il a présenté, quelques heures auparavant, un ictus. Depuis, il est dans le coma, avec une hémiplégié droite.

Les antécédents sont riches : hypertension artérielle depuis 1950 (maxima à 26); un premier ictus en 1955, avec coma et hémiplégié droite ayant spontanément régressé. En 1958, deuxième ictus identique au premier, mais l'hémiplégié a laissé quelques séquelles motrices.

L'état général est conservé. La tension artérielle est à 18/9. Les bruits du coeur sont bien frappés.

Le coma est carus; l'hémiplégié droite, complète, intéresse la face.

Le fond d'oeil montre une rétinopathie hypertensive accusée.

La ponction lombaire ramène un liquide hémorragique.

Le tracé électro-encéphalographique est très anormal, indiquant une souffrance hémisphérique bilatérale diffuse accompagnée d'une souffrance du tronc cérébral.

L'angiographie carotidienne gauche montre un ralentissement circulatoire important. De face, la cérébrale antérieure est inclinée vers le côté opposé dans sa partie inférieure. De profil, le siphon carotidien est aplati. La sylvienne est en position normale, mais la cérébrale postérieure est refoulée vers le bas. En conclusion, il s'agit d'un hématome intracérébral gauche probable, mais de situation difficile à préciser : frontal inférieur ou temporal antérieur.

L'intervention a été différée, une thérapeutique symptomatique seule a été instituée (trachéotomie entre autre). Mais le malade est décédé quelques jours plus tard. L'autopsie n'a pu être pratiquée.

En résumé : Trois ictus, avec hémiplegie droite, chez un homme hypertendu. La ponction lombaire, l'électro-encéphalogramme, et l'angiographie permettent de diagnostiquer un hématome intracérébral. Décès avant l'intervention. Autopsie non pratiquée.

Si la ponction lombaire montre un liquide clair, normal, le diagnostic entre thrombose cérébrale et hématome intracérébral peut poser des difficultés. Mais l'histoire clinique de l'accident, l'évolution du tableau clinique sont souvent caractéristiques :

1- C'est souvent la forme classique avec ictus brutal lié à l'hémiplegie capsulo-lenticulaire, avec inondation ventriculaire rapidement mortelle, au-dessus de toute ressource thérapeutique. Encore que certains (GUILLAUME 45) proposent une tentative chirurgicale précoce.

#### Obs. N° 33

S.D. est un homme ouolof, âgé de 50 ans; sans antécédent pathologique connu. Il présente le 31 mai 1959 un ictus brutal sans prodrome, le matin à 8 heures.

Examiné quelques heures plus tard, au Centre Neurologique, il présente un coma carus sans signe méningé, sans phénomène convulsif. La tension artérielle est à 27/16, puis descend progressivement à 23/3. La température est à 38°, le pouls à 70.

L'examen neurologique montre une aréflexie ostéo-tendineuse généralisée avec signe Babinski bilatéral. Il existe un myosis serré à gauche. Le fond d'oeil montre des hémorragies bilatérales à distance de la papille.

Le liquide céphalo-rachidien est hémorragique; le taux d'urée est normal.

Le malade meurt le lendemain. À l'autopsie, hémorragie capsulo-lenticulaire à gauche, avec inondation ventriculaire.

2- D'autres fois, l'évolution se fait en 2 temps réalisant la forme la plus caractéristique : après un ictus inaugural, on enregistre une amélioration dans les jours suivants, puis le tableau s'aggrave à nouveau. Ce tableau s'explique aisément : après l'irruption brutale du début, le caillot s'organise en une masse qui provoque une hypertension intracrânienne.

Obs. N° 34

C.J.. est un homme, toucouleur, âgé de 40 ans, hospitalisé le 8 août 1960, pour une hémiplegie droite qui s'était constituée une vingtaine de jours plus tôt.

Cette hémiplegie avait été suivie d'une amélioration spontanée puis à nouveau d'une aggravation.

L'état général est très mauvais. La déshydratation est importante. La tension artérielle est à 14/9. Les bruits du coeur sont assourdis. Le foie, augmenté de volume, est douloureux.

L'hémiplegie droite est totale, flasque, elle intéresse la face. Une cataracte bilatérale empêche de voir le fond d'oeil.

Le liquide céphalo-rachidien est légèrement trouble : il contient de nombreuses hématies.

L'électroencéphalogramme, l'artériographie ne sont pas pratiqués.

Les réactions sérologiques de la syphilis, dans le sang, sont positives.

Dans un coma profond, le malade meurt en 48 heures.

L'examen nécropsique permet de découvrir un gros coeur, avec une aorte très athéromateuse (60%), épaissie, infiltrée. Le foie est muscade.

Au niveau du cerveau on note de nombreuses calcifications sur le tronc basilaire, et une pschyméningite hémorragique, avec hémorragie méningée de la base du cerveau et de la partie supérieure du cervelet. Le cerveau est oedémateux, il n'y a pas de signe d'engagement. A la coupe, on trouve une hémorragie ventriculaire discrète, et dans le noyau lenticulaire gauche à la partie moyenne et postérieure, une hémorragie récente qui fuse vers le ventricule latéral gauche et vers le 3ème ventricule (Professeur Levillain).

En résumé : Constitution en deux temps d'un coma hémiplegique droit mortel, chez un âgé de 45 ans. Hémorragie cérébrale méningée.

3- L'évolution peut se faire en une seule fois, mais progressivement. C'est "l'ingravescent apoplexy" de Broadbent. La rupture vasculaire, moins brutale, n'a pas provoqué l'ictus initial. Cette forme, comme la précédente, est caractéristique et peut évoquer le diagnostic de foyer hémorragique intracérébral.

4- Parfois l'évolution est lente, réalisant "la forme stagnante". Après l'ictus initial, l'état du malade s'améliore. Le deuxième temps évolutif ne se produit pas vers le 10ème jour, mais ne se fait que lentement. Cependant le diagnostic n'a pas été vérifié par une encéphalographie gazeuse, chez le malade dont nous rapportons l'observation:

Obs. N° 35

N'D. K.. est un homme ouolof, âgé de 45 ans, hospitalisé le 17 février 1960.

Après de vives et brusques céphalées, une hémiplegie gauche avec aphasie s'est brutalement constituée le 27 décembre 1956. Une amélioration a suivi cet épisode aigu; quelques séquelles motrices sont cependant demeurées. Mais depuis un mois cet homme "se sent moins bien", il a l'impression d'une nouvelle aggravation.

L'état général est bon. La tension artérielle est à 23/12 au Vaquez.

L'examen du coeur et des autres appareils est normal.

L'hémiplegie gauche n'est pas totale, elle est spasmodique et prédomine au membre supérieur où le bras/colle au corps. La marche est possible. L'examen du fond d'oeil est normal pour les deux yeux.

L'examen du liquide céphalo-rachidien est normal. Les réactions syphilitiques y sont négatives. Elles sont positives dans le sang.

Les tracés électro-encéphalographiques montrent :

- à gauche, un alpha à 9-10 c/s, irrégulier, réagissant, associé à des fréquences plus lentes,  
- à droite, un rythme de fond à 6 c/s, associé à de rares activités alpha, dans la région occipitale. L'élément caractéristique est constitué par une dysrythmie delta qui est surtout marquée dans la région temporale postérieure. Des éléments aigus associés aux ondes lentes peuvent faire soupçonner un hématome intracérébral.



L'angiographie carotidienne droite montre une injection de la cérébrale antérieure et de la sylvienne. Celle-ci apparaît nettement soulevée dans sa première portion sur les clichés de face et de profil. L'aspect est en faveur d'un hématome temporal.

En résumé : Constitution brutale, en 1956, après de vives céphalées, d'une hémiplegie gauche, chez un adulte, âgé de 45 ans. Amélioration, puis une légère aggravation permet de découvrir l'existence probable d'un hématome temporal droit bien toléré. L'intervention est différée.

Nous n'avons pas envisagé l'étude des formes topographiques de ces hématomes. Ce qui importe, avant tout, c'est de poser le diagnostic d'hématome intracérébral, au moins de le soupçonner, pour pratiquer les examens complémentaires qui l'affirmeront et préciseront alors son siège. C'est habituellement au niveau du carrefour ventriculaire que se constituent ces foyers hémorragiques.

#### 4)- Conclusions

A propos de cinq observations d'hématomes cérébraux spontanés, nous avons retrouvé chez l'africain les principales caractéristiques de ces foyers hémorragiques :

- Il surviennent entre 35 et 50 ans.
- L'hypertension artérielle en est la grande cause : 4 fois sur 5 dans notre série.
- L'évolution clinique de ces formes, la ponction lombaire et l'angiographie cérébrale permettent de poser un diagnostic et, éventuellement, d'orienter vers un traitement neuro-chirurgical. Un seul de nos cas a été confié au chirurgien qui a différé l'intervention. Le malade est décédé quelques jours plus tard.

### III/- HEMATOMES SOUS-DURAUX

L'hématome sous-dural, ou collection hématique localisée sous la dure-mère, présente trois sortes de particularités :

A- La pathogénie est encore mal précisée. Certains auteurs considèrent qu'il s'agit d'une affection toujours traumatique, le traumatisme pouvant être minime et passer inaperçu. D'autres, au con-



traire, admettent sa formation "spontanément". Divers facteurs sont alors incriminés : intoxication éthylique, artériosclérose, avitaminose, insolation et surtout collapsus. ( DEPARIS et coll. 31 ). De toutes façons, l'hématome peut paraître spontané en clinique.

B- Sa symptomatologie, peut être trompeuse. Reconnaître un hématome sous-dural peut être très difficile. Il faut y penser devant certains tableaux neurologiques ou psychiatriques.

C- La thérapeutique est essentiellement chirurgicale.

Nous nous proposons, à propos des observations d'hématomes sous-duraux de notre série, de souligner les difficultés du diagnostic de l'hématome sous-dural, en dehors de toute notion de traumatisme. Ce diagnostic doit cependant être posé, cette affection étant facilement et efficacement traitée.

#### 1)- Données statistiques et biographiques

Nous rapportons 7 cas d'hématomes sous-duraux, soit environ 1/5 des accidents vasculaires cérébraux hémorragiques chez l'africain et 5% du total des accidents vasculaires cérébraux chez l'africain.

Ces hématomes sont survenus, six fois chez l'homme, et une fois chez une femme. Tous les âges sont représentés de 20 à 70 ans, avec une égale fréquence.

Deux hématomes ont été découverts à l'autopsie de malades décédés quelques heures après leur hospitalisation. Deux malades sont décédés dans les suites opératoires, soit quatre décès sur nos <sup>espt</sup> malades.

#### 2)- Données étiopathogéniques

- Une seule fois un traumatisme crânien important a été mis en évidence.

- Une autre fois, un traumatisme minime, récent, pouvait être incriminé, mais à l'intervention l'hématome était ancien, or-

ganisé. Le traumatisme a pu jouer le rôle de facteur aggravant.

- Les cinq autres cas sont des hématomes sous-duraux spontanés ou d'apparence spontanée.

Aucun de ces 7 malades n'a une tension artérielle maxima supérieure à 14.

### 3)- Données cliniques, diagnostiques et thérapeutiques

Le véritable intérêt de ces hématomes sous-dureux est d'ordre clinique. La clinique conduit aux examens qui affirment le diagnostic. L'acte thérapeutique en découle.

a)- Le diagnostic est, dans certains cas, éclatant, et ne pose aucun problème :

#### Obs. N° 36

N'D..N'D.. ouolof, âgé de 45 ans, est hospitalisé le 9 juin 1961. Cet homme a brutalement constitué le 25 mai 1961, une hémiplegie droite. Depuis il est dans un état d'obnubilation et de stupeur profonde.

Trois mois et demi auparavant, cet homme a été victime d'un grave accident d'automobile. Il a eu traumatisme crânien sans fracture. En dehors de fréquentes céphalées, aucun fait n'a émaillé cette période de trois mois.

L'état général de ce malade est conservé. La température est à 37<sup>o</sup>2. La tension artérielle à 14/10.

Le malade est très obnubilé, indifférent à tout ce qui l'entoure. Il urine sous lui.

L'examen neurologique met en évidence une hémiplegie droite, spasmodique, n'intéressant pas la face. L'examen du fond d'oeil est normal à droite (cataracte à gauche).

L'examen du liquide céphalo-rachidien est normal.

Les tracés électro-encéphalographiques montrent une activité de fond constituée par une dysrythmie théta-delta généralisée particulièrement importante dans les régions postérieures. L'élément caractéristique est constitué par l'asymétrie due à la présence à droite seulement d'une activité rapide à 8 c/s qui se superpose aux activités lentes et qui se manifeste surtout dans les régions moyennes et postérieures. Les tracés sont donc anormaux, et fraudent une souffrance cérébrale diffuse plus importante à gauche dans les régions postérieures.

L'artériographie carotidienne gauche révèle la présence d'un volumineux hématome fronto-temporal gauche.

Le malade est opéré. L'intervention confirme le diagnostic. Mais, le malade meurt dans les suites opératoires d'un infarctus pulmonaire.

En résumé : Hémiplégie droite avec d'importants troubles psychiques apparus trois mois après un traumatisme crânien. Hématome sous-dural fronto-temporal gauche confirmé par l'intervention. Mais décès d'une complication pulmonaire dans les suites opératoires.

On retrouve chez ce malade la triade de signes classiques : céphalées - troubles psychiques - troubles neurologiques.

b)- D'autres fois, si la clinique n'est pas suffisamment évocatrice pour affirmer l'existence d'un hématome, elle oriente d'emblée vers un accident vasculaire cérébral d'origine hémorragique. Les examens complémentaires sont pratiqués; l'angiographie cérébrale affirme alors le diagnostic.

Obs. N° 37

G.M. est un homme mandiaço, âgé de 35 ans, hospitalisé le 27 février 1961. L'après-midi de ce même jour, pendant une course à pied, il ressent une très vive douleur intracrânienne. Il s'allonge, vomit, un coma s'installe rapidement.

L'attention artérielle est à 16/10. Le pouls à 80/mm

Les bruits du coeur sont normaux.

Le coma est profond. Les pupilles sont en mydriase, le réflexe cornéen et le réflexe ~~naséaux~~ sont abolis. L'examen du fond d'oeil montre une stase bilatérale. Les réflexes ostéo-tendineux sont vifs dans leur ensemble. Il n'existe pas de signe de localisation.

L'état de ce malade s'aggrave rapidement : il meurt trois heures plus tard.

La vérification anatomique montre un important hématome sous-dural, temporal gauche. On note, en outre, un engagement bilatéral des amygdales cérébelleuses, et à la coupe de la protubérance, une hémorragie de la région centrale, bilatérale, ne s'étendant pas jusqu'au bulbe.

En résumé : Coma brutal et rapidement mortel en quelques heures, par formation d'un hématome sous-dural temporal gauche, et d'une hémorragie protubérantielle.

c)- Parfois, la clinique peut être évocatrice d'un hématome intracérébral; la découverte d'un liquide céphalo-rachidien hémorragique, de toutes façons, commande obligatoirement l'angiographie cérébrale qui affirme encore le diagnostic.

Obs. N° 38

F.S.. est un homme ouolof, âgé de 65 ans. Il est hospitalisé le 23 mars 1961, pour aggravation d'une hémiplégie gauche qui s'était constituée brutalement, le 11 février 1961, et qui avait, en partie, spontanément régressé.

L'état général de ce malade est mauvais. La tension artérielle est à 11,5/7.

Les troubles de la conscience sont importants, il n'y a pas de signe de localisation.

Quelques heures plus tard, un coma profond s'installe. La tension artérielle est à 19/13. Les réflexes ostéo-tendineux, normaux aux membres supérieurs, sont très vifs aux membres inférieurs. On note un clonus inépuisable des pieds.

L'examen du fond d'oeil montre de petits signes vasculaires.

Le liquide céphalo-rachidien est teinté en rose, il contient de très nombreuses hématies.

Le malade meurt le lendemain de son hospitalisation.

La vérification anatomique montre l'existence d'un hématome organisé dans la région temporo-pariétale droite. Il existe un engagement bilatéral des amygdales cérébelleuse, ainsi qu'un athérome discret des vaisseaux de la base du cerveau.

En résumé : Evolution en deux temps d'une hémiplégie gauche. Coma terminal. Engagement cérébelleux et volumineux hématome temporal droit à la vérification anatomique.

Dans les deux observations précédentes, l'association d'une hémorragie intracérébrale et d'un hématome sous-dural a été un facteur très aggravant.

d)- Mais la clinique est souvent trompeuse, et les signes neurologiques, contrairement à l'habitude, peuvent dominer et égarer le diagnostic.

Obs. N° 39

D.D.., homme de 56 ans, de race ouolof, est hospitalisé, le 14 octobre 1960, pour une hémiplégie gauche avec paralysie faciale homolatérale. L'accident est survenu brusquement, mais sans perte de connaissance, quinze jours plus tôt. Des douleurs dans l'hémicorps gauche, des céphalées vives et pulsatiles ont accompagné la paralysie pendant trois jours, puis ont disparu, ne laissant que des paresthésies au membre supérieur gauche. Aucun antécédent, en particulier aucun traumatisme, n'est retrouvé.



L'examen objective l'hémiplégie gauche : station debout impossible, déficit moteur atteignant surtout les extrémités, quelques mouvements restant possibles au niveau de la racine des deux membres, hypertonie de type pyramidal; les sensibilités sont respectées. Les réflexes ostéo-tendineux sont vifs mais symétriques, les cutanés plantaires sont en flexion. Il existe une paralysie faciale gauche centrale. Les pupilles, égales et régulières, réagissent à la lumière et à l'accommodation. La nuque est souple, il n'y a pas de signes méningés.

On note quelques troubles du comportement : ralentissement psycho-moteur et indifférence.

Le reste de l'examen est négatif : les battements carotidiens sont aisément perçus au cou, la T.A. est à 12/7. Toutefois, les artères temporales sont visibles et sinueuses, les radiales induites.

L'examen du fond d'oeil ne montre que des signes vasculaires discrets; les papilles sont très colorées, à bords nets.

Le tracé électro-encéphalographique est très déprimé à droite, dans son ensemble, surtout dans les régions antérieure et moyenne; il existe une dysrythmie delta polymorphe avec disparition des activités physiologiques.

L'angiographie carotidienne droite montre un hématorne sous-dural; la cérébrale antérieure est refoulée au-delà de la ligne médiane; il existe une vaste zone avasculaire en lentille biconvexe à la face externe de l'hémisphère droit.

Le malade est opéré, le 21 octobre 1960 (docteur Auphan). L'incision de la dure-mère donne issue à une quantité abondante (100 cc environ) de sang noir incoagulable, sous pression. L'intervention est suivie d'une amélioration rapide et l'hémiplégie guérit sans séquelles.

#### Obs. N° 40

S.S., femme toucouleur de 62 ans, est hospitalisée, le 7 novembre 1960, pour une hémiplégie droite. Les troubles moteurs ont débuté dans la soirée du 15 octobre : la malade a dû se faire aider pour quitter son fauteuil et gagner le lit; le lendemain matin, elle était hémiplégique et aphasique et la famille notait un comportement un peu étrange, elle ne paraissait plus reconnaître son entourage. Au cours des jours suivants, la paralysie demeure sans changement, par contre la parole réapparaît avec une élocution normale, mais elle demeure rare et le psychisme reste altéré.

Depuis plusieurs années, cette malade se plaignait de céphalées généralisées, peu intenses, irrégulières mais fréquentes. On note, dans les antécédents, un traumatisme crânien peu important, survenu un mois avant l'hémiplégie. Il n'avait eu aucune conséquence, à l'exception d'une augmentation légère des céphalées.

Chez cette femme âgée, à l'état général médiocre, déshydratée, légèrement dyspnéique, l'examen met en évidence une hémiplégie droite globale prédominant légèrement au membre inférieur; les muscles sont hypertoniques; les réflexes ostéo-tendineux un peu vifs à droite. Il n'y a pas de signe de Babinski. Les sensibilités, difficiles à explorer, paraissent normales; il existe une discrète paralysie faciale droite centrale. Les pupilles sont égales, régulières et se contractent à la lumière et à l'accommodation.

On note une bradypsychie avec indifférence, réponses évasives et mal adaptées. L'élocution est normale.

Par ailleurs, il existe une pachypleurite gauche et un infiltrat pulmonaire sous-claviculaire droit. Le foie et la rate sont discrètement augmentés de volume. Les bruits du cœur sont assourdis, le pouls est à 100, la tension artérielle à 10/5; on note des signes de sclérose au niveau des artères périphériques.

L'examen des fonds d'yeux montre, à gauche, des bords papillaires flous, en particulier dans les secteurs, nasal et temporal, mais il n'y a pas de soulèvement appréciable des vaisseaux qui présentent des signes de sclérose.

Le tracé électro-encéphalographique révèle une dysrythmie théta-delta gauche, prédominant dans les régions antérieure et moyenne, n'effaçant pas le rythme de fond.

Une angiographie carotidienne gauche montre un hémātome sous-dural : sur les clichés de face, refoulement de la cérébrale antérieure, au-delà de la ligne médiane, espace clair avasculaire à la périphérie de l'hémisphère.

À l'intervention (21 novembre, docteur Auphan), la dure-mère apparaît épaissie. Son incision donne issue à une quantité moyenne de sang noir et de caillots mal organisés. Après vidange de la poche, on voit battre le cerveau; il reste recouvert d'un magma hémātique formant membrane.

L'hémiplégie régresse, mais la malade meurt quelques jours plus tard.

Dans ces deux cas, l'importance de l'hémiplégie et son installation brutale, reléguent les autres signes au second plan, et en imposent pour un ramollissement. Ce fait est assez peu signalé. La symptomatologie habituelle des hématomes sous-duraux est caractérisée surtout par les céphalées et les troubles mentaux auxquels s'ajoutent quelques signes de localisation. Ceux-ci sont en général discrets et peuvent même faire défaut.

Le diagnostic comporte donc d'importantes difficultés.



Bien des hématomas peuvent ainsi être méconnus sans l'exploration angiographique.

Ce fut le cas du jeune militaire dont nous rapportons l'observation. L'histoire, la clinique en imposaient pour une tumeur de la base du cerveau :

Obs. N° 4I

B.T.. est un militaire, ivoirien, âgé de 24 ans, hospitalisé au mois de janvier 1961.

Ce malade se plaignait de céphalées frontales, médianes et localisées à droite, depuis le mois d'octobre 1960. Ces troubles, avec une baisse de l'acuité visuelle, avaient nécessité une hospitalisation en novembre 1960, dans le service d'ophtalmologie de l'Hopital Principal, à Dakar. Une atrophie optique droite est décelée. Un électroencéphalogramme montre un tracé dans les limites de la normale.

Revenu dans son unité, l'état de ce malade reste stationnaire, puis les céphalées redoublent d'intensité, le psychisme s'altère, le malade est à nouveau hospitalisé.

L'état général paraît excellent, la tension artérielle est à II/8, la température est à 37°.

Les céphalées sont continues, intenses, avec des périodes d'exacerbation. Elles sont localisées à droite, entourent l'orbite, et irradient en profondeur.

L'examen neurologique met en évidence une astasie-abasie sans trouble moteur et une légère hyperréflexivité ostéo-tendineuse aux membres inférieurs. La baisse de l'acuité visuelle persiste, il n'existe, par ailleurs, aucune paralysie des paires crâniennes.

Le malade est obnubilé, un peu confus, mais répond, quoique avec peine, à l'interrogatoire.

L'examen du fond d'oeil révèle une atrophie optique, à droite, avec une stase importante à gauche, réalisant ainsi un syndrome de Foster Kennedy.

La ponction lombaire n'est pas pratiquée.

Les tracés électro-encéphalographiques sont très modifiés par rapport au précédent. Le rythme de fond est plus lent. A droite, on note une dysrythmie théta intermittente, de morphologie irrégulière, parfois aiguë, localisée dans la région fronto-centrale droite, para-médiane. Les tracés sont donc très anormaux, évoquant un processus expansif para-médian frontal.

Les angiographies carotidiennes montrent :

- à gauche, de profil, un aspect tendu de la cérébrale antérieure dans sa troisième portion. Le siphon carotidien et l'artère syl-

vienne sont normaux. De face, la cérébrale antérieure est très fortement refoulée du côté opposé. La sylvienne est sensiblement normale. Il existe une zone avasculaire au temps capillaire, mais sans limite très nette.

- à droite, on retrouve le même aspect de la cérébrale antérieure de face; de profil, cette artère décrit une courbe à concavité antérieure dans sa deuxième portion.

La symptomatologie qui a évolué en deux mois, les céphalées latéralisées à droite, le syndrome de Foster Kennedy, les tracés électro-encéphalographiques, et l'aspect artériographique étaient en faveur d'un processus expansif frontal antérieur. Mais la zone avasculaire périphérique, décrite au temps capillaire de l'angiographie carotidienne gauche, avec le déplacement important des cérébrales antérieures faisaient discuter l'existence d'un hématome temporal gauche.

L'intervention chirurgicale a permis de confirmer ce deuxième diagnostic et d'évacuer l'hématome. L'amélioration du malade a été spectaculaire.

La stase papillaire gauche a disparu; l'atrophie optique droite demeure encore, mais elle devait exister antérieurement. Les tracés électroencéphalographiques se sont normalisés. Les aspects artériographiques sont tous normaux.

En résumé ; Formation chez un jeune adulte, d'un hématome temporo-pariétal gauche, évoluant sous le masque d'un processus tumoral fronto-basal antérieur, avec pseudo syndrome de Foster-Kennedy. L'intervention en évacuant cet hématome a procuré la guérison.

On conçoit que le diagnostic soit déroutant devant un tel tableau clinique. Il en est de même dans l'observation suivante :

Obs. N° 42

K.M., homme ouolof, âgé de 56 ans, est hospitalisé, le 8 mai 1961, pour un état impotent.

Le début des troubles remonte à 20 ans plus tôt. Depuis lors, cet homme est atteint de troubles moteurs importants aux deux membres inférieurs, et de troubles démentiels.

L'état général de cet homme grabataire depuis 20 ans, est assez bien conservé. La température est à 36°8, la tension artérielle à 14/9.

L'examen neurologique, rendu difficile par le manque de participation du malade, met en évidence :

- Une astasie, sans baisse considérable de la force musculaire. Celle-ci est cependant mieux conservée aux membres supérieurs.

- Une amyotrophie généralisée, prédominant aux extrémités distales des 4 membres.
- Une aréflexie ostéo-tendineuse, totale, aux deux membres inférieurs.

Les réponses incohérentes du malade, rendent tout examen des sensibilités, aléatoire. Celles-ci paraissent tout de même conservées partout.

Le psychisme est très altéré, les facultés intellectuelles sont très diminuées, la mémoire est perturbée.

Les fonds d'yeux ne sont pas vus (cataracte bilatérale).

L'examen du liquide céphalo-rachidien montre la présence de 18 éléments, l'albumine est à 0,22 g‰.

Un tubage gastrique révèle l'absence de sécrétion d'acide chlorhydrique, après injection d'histamine.

L'électro-encéphalogramme montre des tracés très anormaux, traduisant une importante souffrance cérébrale.

L'encéphalographie gazeuse fractionnée montre :

- Un refoulement massif de l'ensemble du système ventriculaire vers la gauche.
- Une dilatation considérable du ventricule latéral droit en rapport avec une atrophie sous-corticale.

L'angiographie carotidienne droite montre une vaste zone<sup>à</sup> vasculaire périphérique, témoignant de l'existence d'un volumineux hématome sous-dural pariéto-temporal droit.

Ce malade est opéré avec succès. L'intervention est encore trop proche pour juger de ses résultats. L'état démentiel est cependant en nette régression.

En résumé : Evolution depuis 20 ans, chez un homme actuellement âgé de 56 ans, de troubles neurologiques et d'un état démentiel. Hématome sous-dural temporo-pariétal droit, opéré avec succès.

L'évolution chez ce malade d'un état démentiel depuis 20 ans, l'aréflexie ostéo-tendineuse, l'achlorhydrie gastrique en imposaient pour un processus dégénératif cérébral diffus. Cependant les tracés électro-encéphalographiques et les modifications du liquide céphalo-rachidien ont fait pratiquer une encéphalographie gazeuse. Elle a commandé l'angiographie carotidienne qui a posé le diagnostic.

Devant tout tableau clinique, fait de l'association de troubles neurologiques, de troubles mentaux, et pour lequel une étiquette précise n'a pu être formulée, il faut penser à l'hématome sous-dural. Ce diagnostic est, dans certains cas facile, il est parfois difficile. L'électro-encéphalogramme peut apporter des arguments importants

en indiquant du côté de l'hématome, soit des signes de souffrance cérébrale (ondes lentes, plus ou moins étendues ou localisées à la totalité de l'hémisphère), soit un aplatissement du tracé. Mais la seule méthode qui ne soit jamais prise en défaut est celle qui objective l'hématome : l'angiographie carotidienne. Elle mérite d'être largement employée dans le diagnostic d'une affection à l'évolution grave, mais facilement curable chirurgicalement.

#### 4)- Conclusions

- Les hématomas sous-duraux représentent dans notre série le 1/5 des accidents vasculaires cérébraux hémorragiques.

- Le diagnostic peut être difficile, il est affirmé par l'angiographie cérébrale.

- Dans notre série, les signes neurologiques ont la première place et en imposent pour un diagnostic d'hémiplégie banale.

#### IV/- HEMORRAGIES MENINGEES

Nous groupons, dans ce chapitre, les hémorragies méningées, pour lesquelles nous n'avons trouvé aucune cause. Soit, parce que les examens cliniques et paracliniques n'ont rien révélé, soit, parce que le malade est mort d'une hémorragie méningée, l'autopsie n'ayant pas été pratiquée.

Cette série de malade n'offre aucune particularité clinique. Le tableau d'une hémorragie méningée est identique à celui provoqué par une rupture d'anévrisme. Le diagnostic est donc facile. La ponction lombaire permet de toutes façons de le poser.

Ce groupe de malades nous apprend, par contre, qu'en Afrique comme en Europe, malgré des investigations très poussées, un nombre d'hémorragies méningées reste sans étiquette étiologique. Une cause traumatique, un syndrome hémorragique (purpura, hémogénie), une maladie infectieuse (méningites en particulier) ont été



éliminés. Certaines de ces hémorragies peuvent être attribuées à l'hypertension artérielle ou à l'artériosclérose, mais pour beaucoup aucune cause ne peut être mise en évidence.

1)- Données statistiques et biographiques

Nous rapportons 11 cas, 7 chez les femmes, 4 chez les hommes. Ces accidents sont survenus avant 55 ans chez les femmes, après 50 ans chez les hommes. Les femmes jeunes semblent donc prédisposées.

Il y a eu 4 guérisons, 7 décès, avec deux vérifications anatomiques.

2)- Données étiopathogéniques

- Dans 6 cas l'angiographie a été pratiquée : une fois, elle a montré un aspect très artériopatique des vaisseaux, et les 5 autres fois, aucune image pathologique.

- Dans les 5 autres cas, concernant tous des décès, l'autopsie a été pratiquée 2 fois sans résultat.

a)- Il peut s'agir d'une hypertension artérielle et d'une athérosclérose.

Obs. N° 43

N<sup>D</sup>, M., ouolof, âgé de 73 ans, présente brusquement, le 1er mai 1960, des vertiges, puis une hémiparésie droite, sans perte de connaissance.

Admis dans le service le jour même, il présente une hémiparésie flasque à droite, sans troubles de la conscience, sans phénomène végétatif grave; la température est à 37°, le pouls à 100, la tension artérielle à 19/11. Il existe un syndrome méningé qui se manifeste par de la raideur de la nuque et une contracture limitée à l'hémi-corps gauche non paralysé.

L'examen du fond d'oeil ne montre pas d'anomalies, le liquide céphalo-rachidien est hémorragique.

L'électro-encéphalogramme indique des signes de lésion hémisphérique gauche avec souffrance des structures de la base.

Peu à peu, en 48 heures, l'état du malade s'aggrave, la respiration est difficile, stertoreuse. Des troubles de la conscience apparaissent qui conduisent rapidement au coma. Une artériographie carotidienne gauche ne montre pas d'image anormale.



Ce malade meurt au 5ème jour, après une trachéotomie tardive. L'autopsie n'a pu être pratiquée.

C'est encore le cas de cette autre malade :

Obs. N° 44

S.K... est une femme, ouolof, âgée de 55 ans, hospitalisée le 12 juin 1961.

Deux jours auparavant, cette femme a fait un ictus suivi d'un coma carus et de crises épileptiformes généralisées.

L'état général est très mauvais, la tension artérielle est à 30-25, la température à 40°5 et le pouls à 120.

Le coma est complet. Il n'existe pas de signe de localisation.

Le fond d'oeil montre des papilles à bords nets, sans signe de stase, mais de très nombreuses hémorragies rétiniennes récentes.

Le liquide céphalo-rachidien est hémorragique.

L'électro-encéphalogramme et l'artériographie n'ont pas été pratiqués.

La malade meurt quelques heures après son hospitalisation.

La vérification anatomique n'a pas pu être pratiquée.

En résumé: Ictus suivi d'un coma profond, rapidement mortel, apparu chez une femme, âgée de 55 ans, hypertendue. Hémorragie méningée.

Dans deux autres cas, la tension artérielle maxima est supérieure à 25. Ces malades sont rapidement décédés.

Dans trois autres cas, au moment de l'accident, la tension artérielle maxima était comprise entre 17 et 20.

b)- Parfois la cause n'est pas décelable

Ce groupe n'a de signification qu'en fonction des moyens actuels d'exploration et de diagnostic.

- Dans 2 cas, les investigations angiographiques sont complètes (angiographies carotidiennes bilatérales et vertébrale).

- Dans 1 cas, seules les angiographies carotidiennes bilatérales ont été pratiquées.

Les 3 malades, (femmes jeunes), ont quitté l'hôpital "apparemment guéries".

Nous rapportons une de ces observations :

Obs. N° 45

S.A..., jeune sœur de 30 ans, présente le 23 mars, au réveil, en allant aux toilettes, une céphalée frontale droite violente. Elle pousse un cri, tombe sans perdre connaissance. Elle ne peut se relever seule, mais ne présente aucune paralysie. Elle vomit à diverses reprises. La céphalée diffuse, puis irradie à la nuque et au rachis. Elle est admise à l'hôpital le même jour.

A l'examen, la température est à 37,2, le pouls à 80, la tension artérielle à 17/8. Le syndrome méningé est évident. Il existe une discrète parésie faciale gauche. Le fond d'oeil est normal. La ponction lombaire ramène un liquide sanglant.

Les suites sont favorables, la tension artérielle revient à des chiffres normaux (13/8). Une récupération motrice partielle se produit.

L'électro-encéphalogramme (23 mars) montre quelques discrètes anomalies : "théta dans la région temporale postérieure gauche".

Une artériographie carotidienne bilatérale montre des images vasculaires normales, sans malformations vasculaires. Mais cette exploration artériographique a été incomplète, il n'y a pas eu d'artériographie vertébrale.

- Dans d'autres cas, les investigations para-cliniques ou les vérifications anatomiques n'ont pas été pratiquées. Le diagnostic d'hémorragie méningée, sans cause décelable, est donc plus aléatoire.

C'est le cas de 3 de nos malades, dont nous rapportons un exemple :

Obs. N° 46

N'D.M..., femme ouolof de 40 ans, sans passé pathologique notable, est brusquement tirée de son sommeil, le 2 mai 1960, par de violentes céphalées frontales et occipitales, avec vives rachialgies, accompagnées de vomissements. L'obnubilation est rapide.

A l'examen, quelques heures plus tard, la température est à 37,2, le pouls à 104, la tension artérielle à 15/10. Le syndrome méningé est évident. Le fond d'oeil montre de petits exsudats péripapillaires siégeant le long des vaisseaux, à gauche; il existe des artères grêles, avec signe du croisement au pôle supérieur. Le liquide céphalo-rachidien est hémorragique. Ni électro-encéphalogramme, ni

artériographie ne sont pratiqués.

L'amélioration paraît coupée par de nouvelles hémorragies et la malade décède brusquement le 12 mai, au cours d'une poussée hypertensive.

Ce groupe, dans lequel l'étiologie n'est pas reconnue, contient, pour beaucoup d'auteurs, des malformations vasculaires que l'exploration artériographique complète ne peut mettre en évidence, pour des raisons variées :

- Anévrisme, temporairement exclu ou thrombosé.
- Angiome ou anévrisme de petites dimensions.

La cériographie rapide permettrait un meilleur dépistage (COLLOMB et coll. 17 ).

### 3)- Conclusions

- Parmi les hémorragies méningées non collectées, 11 cas ne révèlent pas de malformations vasculaires. Dans 5 cas, on peut incriminer l'hypertension artérielle et l'athérosclérose. 6 cas restent inexplicables.

- Ces accidents surviennent habituellement chez la femme adulte jeune. La symptomatologie n'offre aucune particularité.

## V/- THROMBO-PHLEBITES CEREBRALES

Les thrombo-phlébitis cérébrales sont rares dans notre statistique. Nous en rapportons 3 cas seulement : deux, au décours d'un accouchement, et un, pendant la grossesse.

Cette série est trop courte pour tirer quelques conclusions. Il s'agit de phlébitis du post-partum, ou de la grossesse, qui sont peut être fréquentes, mais qui, habituellement, sont hospitalisées dans les services d'obstétrique ou de médecine générale. En effet, les services de neurologie, en Afrique, ne reçoivent pas encore systématiquement ce type de malades.

PAYET et ARMENGAUD (74-75) ont rapporté, en 1956, trois cas de

thrombo-phlébites cérébrales survenues chez des africaines, dix jours après un accouchement normal. Ils retracent, à propos de ces cas, une étude clinique des thrombo-phlébites cérébrales. Nos trois malades répondent à la forme hémiplegique qu'ils décrivent. Nous résumons l'observation de l'une d'elles.

Obs. N° 47

N.F... est une femme ouolof, âgée de 32 ans. Elle est hospitalisée le 24 janvier 1961, pour une hémiparésie droite.

Un mois après un accouchement normal de deux jumeaux, au décours d'un syndrome pulmonaire aigu, s'est brutalement constituée une monoplégie brachiale droite, avec aphasie, sans autre trouble neurologique.

L'état général est excellent; la tension artérielle est à 13/9

L'examen neurologique met en évidence une discrète hémiparésie droite, sans atteinte de la face ni des paires crâniennes. L'examen du fond d'oeil est normal. L'examen du liquide céphalo-rachidien est de même normal.

L'électro-encéphalogramme montre la présence de petits signes de souffrance hémisphérique gauche (rythme de fond plus lent et plus irrégulier. Activités lentes thêta en bouffées prédominant dans les régions antérieure et moyenne).

On note une absence d'anomalies à l'artériographie carotidienne gauche.

En résumé : Hémiparésie droite apparue brutalement chez une accouchée, au décours d'une infection pulmonaire. L'artériographie cérébrale est normale. Thrombo-phlébite cérébrale probable.

A propos de ces observations, nous voudrions insister sur la valeur d'un examen complémentaire : l'angiographie cérébrale.

Les thrombo-phlébites se traduisent cliniquement très souvent par une forme paralytique (hémiplegie généralement). Fréquemment, le liquide céphalo-rachidien est rosé, et même rouge, par suite de suffusions corticales dues à la stase veineuse. Dans d'autre cas, l'examen cytologique révèle la présence d'hématies.

De tels tableaux peuvent cependant être réalisés par

d'autres lésions vasculaires que les thrombo-phlébites cérébrales. C'est ainsi qu'on peut avoir la surprise de découvrir une malformation vasculaire qui, à l'occasion du traumatisme obstétrical, s'est rompue. Tel est le cas de cette malade :

Obs. N° 48

S.I... est une femme toucouleur, âgée de 33 ans. Elle est hospitalisée le 29 mai 1961, avec le diagnostic de thrombo-phlébite puerpérale.

Dix jours après un accouchement d'un enfant mort, cette femme fait un ictus suivi d'un coma avec hémiplégie gauche. Elle s'était plainte de céphalées et de vertiges les deux jours auparavant.

Le coma persiste 24 heures. L'état général est conservé, la température est à 37°8, le pouls bat à 112 pulsations par minute. La tension artérielle est à 12/8.

L'hémiplégie gauche est totale. L'examen du fond d'oeil montre un petit oedème bilatéral. Le liquide céphalo-rachidien est franchement hémorragique.

On ne note, par ailleurs, aucun signe de phlébite aux deux membres inférieurs. L'involution utérine est normale.

Les tracés électro-encéphalographiques sont anormaux par la dépression de l'électrogénèse de l'hémisphère droit, et par les signes de souffrance des structures basales.

L'angiographie carotidienne droite montre une injection de la sylvienne et, après compression de la carotide opposée, une injection des deux cérébrales antérieures. Les clichés en O.A.G. dégagent un petit anévrysme de la communicante antérieure, relié par un fin pédicule au bord supérieur de ce vaisseau.

Cette malade est gardée sous surveillance médicale, l'amélioration clinique est totale. On surseoit à l'intervention.

En résumé : Apparition brutale d'un coma avec hémiplégie gauche et hémorragie méningée, chez une femme ayant accouché, dix jours auparavant; découverte d'un petit anévrysme pédiculé de la communicante antérieure.



Cliniquement le diagnostic différentiel entre thrombo-phlébite et rupture de malformation vasculaire n'est pas toujours facile à faire, bien que de petits signes orientent vers l'un ou l'autre de ces diagnostics.

L'angiographie cérébrale permet de trancher le débat important. Une thérapeutique anticoagulante instituée devant une thrombo-phlébite cérébrale peut avoir des effets catastrophiques, s'il s'agit d'une rupture vasculaire.

#### CONCLUSIONS

-:-:-:-:-

Quelques notions générales se dégagent de l'étude de ces 34 accidents vasculaires cérébraux de forme hémorragique :

- 1)- La prédisposition du sexe féminin à ce type d'accident.
- 2)- Leur survenue chez la femme avant 50 ans et chez l'homme après 40 ans.
- 3)- Les malformations vasculaires correspondent au 1/3 de ces accidents hémorragiques. Il s'agit d'anévrismes. Leur rupture a lieu, dans la moitié des cas, après 50 ans et particulièrement chez le sujet âgé. Le siège et la traduction clinique de ces malformations n'offrent aucune particularité.
- 4)- Les foyers hématiques intracérébraux sont semblables dans leur symptomatologie à ceux rencontrés chez l'europpéen.
- 5)- Un cinquième des accidents vasculaires cérébraux hémorragiques correspond à des hématomes sous-duraux. Ces hématomes surviennent plus fréquemment chez l'homme, à tout âge. Leur symptomatologie est trompeuse.
- 6)- Dans le tiers des cas, l'étiologie d'une hémorragie méningée n'est pas reconnue. (HTA parfois). Ces hémorragies surviennent avec prédilection chez la femme avant 50 ans, et chez l'homme après 50 ans.
- 7)- Les accidents hémorragiques survenus dans le post-partum doivent être explorés par l'angiographie avant d'être étiquetés thrombo-phlébites cérébrales.

CHAPITRE III

-:-:-:-:-

FACTEURS ETIO-PATHOGENIQUES

-:-:-

L'étude des facteurs étiopathogéniques qui interviennent dans la constitution d'un accident vasculaire cérébral est complexe. Si le rôle de certains de ces facteurs, comme l'hypertension artérielle, est bien connu, le rôle de beaucoup d'autres est encore à élucider dans nombre de cas. PAYET et son Ecole à Dakar, (35-36-78-79-81-85-), depuis plusieurs années se sont penchés sur ces différents problèmes, mais tout comme en Europe, bien des inconnues subsistent encore.

Aussi n'avons-nous pas la prétention de vouloir élucider les problèmes du déterminisme des accidents vasculaires cérébraux, mais nous apportons les renseignements tirés de notre statistique de 142 malades, en espérant qu'ils pourront servir à mieux comprendre cette pathologie.

Dans un premier temps nous exposons nos moyens d'étude et les résultats généraux que l'on en retire. Puis dans un deuxième temps nous étudions ces facteurs étiopathogéniques en fonction des différentes formes d'accidents vasculaires cérébraux.

MOYENS D'ETUDE ET RESULTATS GENERAUX



Dans la recherche de l'étiologie nous avons fait appel avec plus ou moins de crédit aux renseignements fournis par l'examen clinique, par un bilan biologique qui a malheureusement été restreint, et dans certains cas, par un examen anatomique.

I/- L'EXAMEN CLINIQUE

Seul ou avec l'aide d'examen paracliniques, nous a parfois permis d'incriminer ou de soupçonner une étiologie.

A- La tension artérielle a été prise avec un appareil de Vaquez. Nous classons les résultats en 5 groupes; elle a été recherchée 141 fois :

- Groupe I	TA M.	≤ 14	.....	50 cas
- Groupe II	14	≤ TAM. ≤ 17	.....	46 cas
- Groupe III	17	≤ TAM. ≤ 23	.....	35 cas
- Groupe IV	23	≤ TAM. ≤ 27	.....	6 cas
- Groupe V	27	≤ TA M.	.....	4 cas

Si nous considérons que 17 est un chiffre maximum limite nous constatons que dans 45 cas soit 31,8% il y a hypertension artérielle. Un taux sensiblement identique est rapporté par FERNEX ( 35 ) dans une étude sur la pathologie artérielle en milieu africain à Dakar et concernant des malades atteints d'une affection du système cardiovasculaire. PENE et coll. ( 85 ) attribuent un rôle très important à l'hypertension artérielle dans le déterminisme des accidents vasculaires cérébraux. Dans leur statistique de 169 malades, 37 ont présenté un accident vasculaire cérébral qui a provoqué la mort dans 18 cas. Dans 21,8% des cas, l'hypertension s'est donc traduite par un accident vasculaire cérébral.

L'étude de la tension artérielle en fonction des sexes nous permet de constater (tableau ci-après) que :

- **autant** d'hommes que de femmes sont hypertendus;
- proportionnellement les femmes font une hypertension plus grave que les hommes.

- Groupe	Hommes : 84	Femmes : 57
I	31	19
II	28	18
III	20	15
IV	4	2
V	1	3

B. L'examen cardiaque, clinique et radiologique, a permis de poser le diagnostic d'insuffisance cardiaque par lésions valvulaires dans 4 cas : 2 fois chez des hommes et 2 fois chez des femmes. Un homme et une femme sont décédés dans un tableau de grande insuffisance cardiaque décompensée. Ces quatre malades qui ont constitué une hémiplegie avaient une tension artérielle supérieure à 17. Trois avaient des réactions syphilitiques positives dans le sang. Les artériographies étaient toutes normales, la cholestérolémie était normale dans les cas où elle a été recherchée : 158 mg, 181 mg. Le taux de prothrombine, recherché deux fois, était normal. Deux de ces malades avaient des lésions indiscutables d'athérosclérose.

A l'origine de ces accidents vasculaires cérébraux on peut évoquer un embol cardiaque; mais les troubles hémodynamiques résultant de l'insuffisance cardiaque, une baisse de régime circulatoire cérébral peuvent expliquer aussi cette hémiplegie.



C- La palpation des artères et leur auscultation, particulièrement au niveau du cou, nous<sup>9</sup> permis de soupçonner une athéromatose ou une athérosclérose. Ces artères sont dans 60% des cas, dures, plus ou moins rigides, tortueuses. L'artère temporale superficielle est souvent très visible; on observe alors dans ces cas-là une danse de l'humérale. Cet examen, un peu aveugle, a toujours été associé chez tous nos malades à :

D- L'examen du fond d'oeil qui permet de voir le vaisseau lui-même. Dans 75% des cas on observe des signes vasculaires (rétrécissement artériel, rigidité des vaisseaux, petits exsudats) et dans 15% de ces cas, les signes vasculaires sont très importants : signe de Gunn, engainement périartériel...

## II/- LES EXAMENS BIOLOGIQUES

Ils sont le complément indispensable d'une étude étiopathogénique de la pathologie vasculaire. Nous avons limité le choix de ces examens. D'une part, le Centre Hospitalier de Fann, où sont hospitalisés nos malades, ne dispose pas d'un laboratoire autonome suffisamment important, et d'autre part, les autres laboratoires de Dakar sont surchargés de travail.(1).

Nous avons cependant orienté nos recherches dans plusieurs directions :

### A- Dans le sang

- Recherche d'une étiologie spécifique syphilitique ou rickettsienne.

- Etude de la cholestérolémie et de la lipémie

- Etude de la protidémie et de ses principales fractions : sérine et globuline

- Etude de la prothrombinémie

(I) Nous prions Monsieur le Professeur G. PILLE, Maître de Conférence Agrégé, ainsi que ses collaborateurs de trouver ici l'expression de nos remerciements pour le concours qu'ils nous ont apporté.

B- Dans les urines

- Examen du culot
- Recherche d'une albuminurie et d'une glycosurie.

La positivité de ces examens commande des investigations plus poussées dans le sang (glycémie, azotémie.....).

C- Dans le liquide céphalo-rachidien

Recherche d'une réaction albuminocytologique, avec déviation du benjoin et positivité des réactions syphilitiques.

a) L'étude des réactions sérologiques de la syphilis (V.D.R.L., Kline, Kolmer), dans le sang a été pratiqué 120 fois.

La cotation des résultats se faisant avec des croix, on distingue :

	<u>Hommes</u>	<u>Femmes</u>	<u>Total</u>
- Groupe I (+++)	2	0	2
- Groupe II (++)	22	7	29
- Groupe III (+)	7	4	11
- Groupe IV (0)	40	38	78
<hr/>			
	71	49	120 cas

On constate que les réactions sérologiques de la syphilis sont positives 42 fois, soit dans 34,10% des cas.

Mais ce rôle de la syphilis au crédit de laquelle ont été porté beaucoup d'accidents neurologiques du type ramollissement cérébral, sur la foi de réactions sérologiques positives, paraît en réalité très réduit. COLLOMB et coll. (15-24-) insistent particulièrement sur cette notion, signalant que même en matière de syphilis nerveuse, la plus grande prudence est de mise pour affirmer une artérite syphilitique.

b) Notre statistique rapporte 7 cas de méningoencéphalites sy-

philitiques indiscutables et un cas (observation N<sup>o</sup> 1) où la découverte de réactions syphilitiques positives dans le liquide céphalo-rachidien a soulevé un problème.

La part de la syphilis endémique est à faire dans ces réactions; elle ne joue aucun rôle dans les artérites.

La recherche des réactions syphilitiques dans le liquide céphalo-rachidien ayant été pratiquée 100 fois dans notre série de malades (62 fois chez des hommes, et 38 fois chez des femmes); ces 7 cas de méningo-encéphalites syphilitiques représentent 7% du total. Peut-on affirmer qu'il y a toujours eu une artérite syphilitique ? Cela est difficile en l'absence d'examen anatomique, d'autant plus que nos malades étaient tous athéroscléreux. Ces 7 cas ne concernent que des hommes.

c) A la suite des travaux de GIRCUD ( 42 ), repris par de nombreux auteurs, nous avons étudié le rôle des infections rickettsiennes chez nos malades. Nous nous sommes bornés à la recherche des anticorps agglutinant les Protéus O X. Ainsi 74 réactions de Weill et Félix ont été pratiquées; le taux le plus fort que nous ayons obtenu a été de 1/200 pour Protéus O X K ou Protéus O X 2. BAYLET et coll. ( 5 ) ont rapporté récemment dans leur série de 5 cas, 2 observations concernant des africains, chez qui le diagnostic certain d'affection rickettsienne a pu être porté. Peut-être avons nous/à<sup>eu</sup> examiner des malades trop longtemps après la période initiale de la maladie ? La recherche du pouvoir neutralisant du sérum ou les tests allergiques nous auraient peut être permis de poser rétrospectivement des diagnostics d'affections rickettsiennes.

d) La recherche de la cholestérolémie a été pratiquée 87 fois, 46 fois chez les hommes et 41 fois chez les femmes, selon la méthode de Grigaut. Les résultats sont les suivants :

Hommes - 46 cas -	1,96 g/l
Femmes - 41 cas -	2,10 g/l
Total - 87 cas -	2,03 g/l

Ces chiffres s'inscrivent entre deux extrêmes : 1 g et 2,76 g. PAYET et coll. ( 77 ), PILLE et coll. ( 90 ) ont défini les standards lipidiques sanguins de l'africain à Dakar. Le taux de cholestérol normal s'inscrit entre 1,27 g/l. et 1,79 g/l. Les taux rapportés dans nos résultats dépassent donc les taux normaux.

En fonction de ces taux normaux, les 87 cas que nous rapportons se répartissent ainsi :

Taux diminués - 2 cas soit 2,3%
Taux normaux - 24 cas soit 27,6%
Taux augmentés 61 cas soit 70,1%

Ce dernier pourcentage peut paraître élevé mais deux remarques s'imposent :

- La majorité de nos malades ~~est~~ âgé de plus de 40 ans. Les standards doivent être modifiés en fonction de l'âge (PAYET et coll. 77 )
- Les 24 cas normaux que nous rapportons concernent généralement des sujets âgés de moins de 40 ans.

On peut donc admettre que ces taux de cholestérolémie sont sub-normaux. D'autre part, on constate que le sexe n'a aucune influence.

Les remarques que nous venons de faire sur l'étude du cholestérol sanguin dans notre série, s'appliquent aussi à l'étude du rapport cholestérol estérifié sur cholestérol total. Nous avons pratiqué cette recherche 80 fois (hommes : 41 fois, femmes : 39 fois), nous obtenons les résultats suivants :

Hommes	0,49
Femmes	0,51

Ces résultats sont en deçà des chiffres normaux : 0,62

SANKALE ( 98 ) dans une étude portant sur 161 athéroscléreux trouve un rapport égal à 0,55.

La lipémie a été recherchée 72 fois, autant de fois chez les hommes que chez les femmes. Les résultats obtenus correspondent aux normes de l'africain :

Hommes 6,32 g/l.

Femmes 6,76 g/l.

Total 6,54 g/l.

e) Le dosage des protides sanguins a été effectué 79 fois :

Hommes - 42 cas - 80,2 g/l.

Femmes - 37 cas - 75,0 g/l.

Total - 79 cas - 77,6 g/l.

L'étude des fractions, albumines et globulines, entreprise 43 fois, montre :

	Hommes - 24 cas	Femmes - 19 cas	Total - 43 cas
Albumine	$\frac{32,6}{47,5} = 0,68$	$\frac{38,4}{49,0} = 0,78$	$\frac{35,5}{48,2} = 0,73$
Globuline	47,5	49,0	48,2

L'inversion du rapport A/G est classique. Ces résultats s'insèrent encore dans les taux standards. DELANOE et coll. ( 30 ), chez le nord-africain, attribuent un rôle capital à l'abaissement de ce rapport : " la diminution de la consommation de protéines animales qui entraîne la baisse du taux de la sérum-albumine, et du rapport sérum sur globuline, joue probablement un rôle étiologique capital, dans la physiopathologie de cette athéroclérose". Certains auteurs, en outre, soulignent l'importance des modifications des constituants protidiques du sérum comme cause possible de lésion pariétale.

f) L'étude de la prothrombinémie montre des taux souvent très abaissés et presque toujours en deçà des chiffres normaux. On ne



peut donc pas attribuer à la prothrombine un rôle dans la constitution des thromboses ou des artérioses que nous avons observées.

g) L'examen systématique des urines, complété s'il le faut d'un bilan biologique, nous a permis de découvrir chez 3 de nos malades une néphrite chronique et chez deux seulement, un diabète avec une glycémie dépassant 2 g. par litre. Cependant PAYET et coll. ( 80 ) soulignent le rôle important du diabète sucré qui est très répandu au Sénégal.

Beaucoup de nos malades étaient obèses; ce facteur souligné par les auteurs dakarois, est souvent associé à un diabète, mais nous ne retrouvons pas l'influence du diabète chez nos malades.

### III/- EXAMEN ANATOMIQUE

Un examen anatomique a été pratiqué chez 15 malades décédés. En dehors du diagnostic lésionnel, l'autopsie a montré l'importance de l'athérome au niveau des vaisseaux cérébraux, qui ont un aspect tourmenté, rigide, tortueux. Ils sont recouverts de plaques athéromateuses blanchâtres. Les méninges au niveau de ces vaisseaux, particulièrement à la base du cerveau sont très épaissies, dures. Il est très difficile de les dissocier des vaisseaux auxquels elles adhèrent. Cet aspect particulier des méninges est très important et a été retrouvé chez beaucoup de malades, même jeunes, décédés d'affections non vasculaires.

Nous avons, par ailleurs, pratiqué 30 biopsies de l'artère temporale superficielle chez des sujets âgés de 25 à 71 ans -( 19 fois chez des hommes, 11 fois chez des femmes). Ces malades avaient tous une hémiplégie. L'artériographie a montré dans :

- 4 cas, une thrombose vasculaire,
- 3 cas, un aspect artériopathique des vaisseaux,
- 2 cas, une hémorragie méningée, et dans les
- 21 cas restants, une absence d'anomalie artériographique.

On peut classer les comptes rendus des examens microscopiques de ces biopsies en 5 groupes :

- 1)- Endartérite proliférante et oblitérante avec une évolution scléreuse de l'intima et de la média : 7 cas.
- 2)- Épaississement de l'endartère avec une nette majoration fibro-élastique sans atteinte de la média : 7 cas.
- 3)- Hypertrophie fibre-élastique certaine mais modérée de l'intima : 7 cas.
- 4)- Aspect sensiblement normal : 6 cas.
- 5)- Coupe ininterprétable : 3 cas.

Dans deux cas, en outre, sont notés des foyers de calcification.

On constate donc, dans 50% des cas, un épaississement important de l'intima avec un remaniement fibro-élastique.

Cet examen a l'avantage d'objectiver, l'épaississement des artères avec leurs images d'endartérite, mais il prête à critique :

- d'une part, c'est un examen qui est assez long à pratiquer et qui demande le consentement du malade,
- d'autre part, le simple examen clinique, en montrant des artères dures, épaissies, laisse supposer l'existence de ces lésions,
- et surtout, on ne doit pas se permettre de vouloir généraliser à tout un système artériel l'existence de lésions

identiques à celles trouvées. Le petit fragment biopsique ne permet pas de présager de l'état anatomique des vaisseaux cérébraux. Nous apportons un exemple précis, concernant une femme âgée de 30 ans, ayant une hémiparésie avec insuffisance cardiaque et hypertension. Le compte rendu de la biopsie de l'artère temporale spécifie une absence de lésion histologique. Les comptes rendus des prélèvements pratiqués au niveau de la crosse aortique à l'autopsie de cette malade, décédée un mois plus tard, précisent l'existence d'un épais-~~sissement~~ diffus et régulier de l'endartère, dont les fibres collagènes vont s'immiscer dans la partie la plus interne de la média en écartant les travées élastiques. L'examen des vaisseaux cérébraux montre des lésions d'endovascularite fibreuse.

Par ailleurs, pour que les modifications rencontrées au niveau de ces artères temporales soient valables, il faudrait les comparer à d'autres échantillons de population.

#### IV/- CONCLUSION

Ces examens cliniques, biologiques ou anatomiques pratiqués sur nos malades nous fournissent un nombre de renseignements dont il est difficile de tirer des conclusions.

A- Le rôle de l'athérosclérose paraît déterminant dans la survenue de ces accidents vasculaires cérébraux. Les travaux de ces dernières années ( 36-37-78-98- ) ont montré l'importance de cette athérosclérose au niveau des vaisseaux cérébraux et de l'aorte, et sa pauvreté au niveau des coronaires et des artères des membres. Son rôle est mieux connu depuis les examens anatomiques systématiques et on sait que les plaques d'athérome et les dépôts lipoidiques se constituent très tôt chez l'africain. RICHIR et QUENUM ( 95 ) le spécifient bien: " Les lésions débutent à un âge très jeune dès la troisième année et chez des enfants de moins de 15 ans ". FERNEX

( 36 ) insiste sur l'importance de l'épaississement intimal qu'il a, entre autre, trouvé chez un enfant de deux ans. Les biopsies de l'artère temporale que nous rapportons soulignent justement ce caractère d'épaississement endartériel. Les chercheurs se sont surtout penchés sur l'examen des biopsies artérielles des coronaires et de la crosse aortique; ils ont un peu moins étudié les artères du cerveau (leur abord est moins aisé); mais les travaux se rapportant aux gros troncs artériels du cou sont encore plus rares.

Les impressions cliniques et angiographiques que l'on retire par la palpation, l'auscultation et l'examen des angiographies carotidiennes laissent supposer que les modifications, rencontrées au niveau de la grosse aortique et des artères du cerveau, existent aussi dans ces troncs artériels, traits d'union entre l'aorte et les vaisseaux cérébraux. La pathologie de ces gros troncs carotidiens et vertébraux font état des travaux européens (60-66-96) joue sûrement un rôle aussi important chez l'africain. Les perturbations hémodynamiques qui découlent du rétrécissement de ces artères, ou plus simplement de leur rigidité, sont peut être la cause d'une baisse du régime sanguin au niveau d'un territoire cérébral. Il suffit alors d'une cause favorisante venant perturber cette circulation déjà fragilisée pour voir se constituer un ramollissement typique sans thrombose. On peut, peut être, expliquer ainsi certains des accidents ischémiques que nous rapportons et pour lesquels l'angiographie n'a montré aucune anomalie artérielle.

Pourquoi cette localisation préférentielle de l'athérome au niveau des vaisseaux supraaortiques ? C'est la solution de ce problème qui permettra, peut être, de mieux connaître l'athérosclérose de l'africain.

Nos données cliniques et angiographiques ont montré l'importance de l'artériose en général au niveau des territoires vasculaires

cérébraux.

Les données biologiques que nous apportons ne permettent pas de tirer des conclusions : la cholestérolémie est sensiblement normale, le rapport E/T, quoique faible, peut s'inscrire dans des valeurs normales; la lipémie est normale aussi. Quant au taux de prothrombine, il est paradoxalement faible et ne peut donc expliquer un éventuel facteur de thrombose. La protidémie est normale, nous retrouvons l'inversion classique chez l'africain du rapport A/G.

Les données anatomiques, nécropsiques nous ont par contre appris l'importance de la modification et de la transformation des méninges qui s'épaississent, se durcissent, prennent un aspect blanc nacré, adhèrent aux vaisseaux les enserrant. Cet aspect est inhabituel chez l'européen ( LEVILLAIN ). Ces modifications jouent probablement un rôle dans la circulation cérébrale. Les vaisseaux engainés dans ces filets qui les resserrent n'ont plus la souplesse pour pallier aux variations du débit sanguin. De plus une altération pariétale vasculaire, qui fait le lit de l'athérosclérose, peut en résulter. Quelle est l'origine de ces modifications des méninges ? C'est encore un autre problème. Peut être que le nombre d'encéphalopathies ou d'encéphalites plus ou moins importantes de l'enfance laissent ainsi une marque de leur passage.

De nombreux facteurs et de nombreuses inconnues interviennent dans la constitution de cette athérosclérose. Les travaux de FERNEX ( 37 ), sur les répercussions physiopathologiques de la variation du nombre de mastocytes dans le myocarde, ont montré le rôle protecteur que confère le mastocyte au niveau du myocarde. Une étude anatomique identique au niveau du cerveau (où les mastocytes sont déjà en nombre réduit) permettrait peut être de montrer l'absence de ces cellules dans le tissu conjonctif périvasculaire.

Le rôle de l'athérosclérose dans la survenue des accidents vascu-



lares cérébraux est donc très important. Soit que cette athérosclérose agisse localement en épaississant l'intima des artères, les thrombosant, ou alors les fragilisant, favorisant ainsi un accident hémorragique, soit qu'elle agisse à distance par les troubles hémodynamiques qu'elle provoque. L'athérosclérose n'agit pas toujours seule, d'autres facteurs agissent souvent de concert avec elle.

B- L'hypertension artérielle, incontestablement joue aussi un rôle très important; elle est retrouvée dans 31% de nos cas, particulièrement chez des adultes âgés de plus de 40 ans. Elle est une des grandes étiologies des accidents vasculaires cérébraux, agissant sur des vaisseaux fragilisés par l'athérosclérose ou par une artérite infectieuse.

C- La syphilis nerveuse rassemble 7 cas dans notre statistique, elle est peut être responsable d'artérite ajoutant ses effets à ceux de l'athérosclérose.

D- Le diabète, bien que fréquent chez l'africaine, ne joue qu'un rôle minime dans notre série.

E- L'action d'affections parasitaires, de maladies infectieuses reste encore du domaine hypothétique; la preuve est toujours difficile à faire.

#### SYNTHESE DES RESULTATS

-:-:-:-:-:-:-

Dans ce chapitre nous essayons de dégager les relations existant entre les principaux facteurs précédemment étudiés, et les différents types d'accidents vasculaires cérébraux.

I/- THROMBOSES

A- Les chiffres de la tension artérielle se répartissent ainsi :

		Hommes 13 cas	Femmes 9 cas
- Groupe I	TAM. $\leq$ I4	I2	3
- Groupe II	I4 $\leq$ TAM. $\leq$ I7	1	3
- Groupe III	I7 $\leq$ TAM. $\leq$ 23	0	2
- Groupe IV	23 $\leq$ TAM. $\leq$ 27	0	1

On constate que :

- aucun homme n'est hypertendu
- trois femmes seulement ont une tension artérielle supérieure à I7.

Le rôle de la tension artérielle dans la survenue des thromboses est donc mineur. Remarquons que les thromboses surviennent chez les hommes principalement avant 50 ans. L'âge des 3 femmes hypertendues s'échelonne entre 50 et 60 ans.

B- Les réactions sérologiques sanguines de la syphilis ont été recherchées 20 fois : I2 fois chez les hommes et 8 fois chez les femmes. Elles sont positives 9 fois (hommes 6 fois, femmes 3 fois). Dans la moitié des cas donc les malades avaient des réactions positives.

La recherche d'une syphilis nerveuse, pratiquée aussi 20 fois : montre deux réactions positives chez les hommes et une réaction faussement positive. Les méningo-encéphalites syphilitiques jouent donc probablement un rôle dans la survenue des thromboses artérielles.

C- Le cholestérol sanguin a été recherché chez 6 sujets masculins et chez 8 femmes. Chez les hommes les taux sont 5 fois normaux (entre 1,30 g. et 1,76 g.). Une seule fois le cholestérol est à 2,50 g/l. Chez les femmes, au contraire, le taux le plus faible est de 1,95 g. le taux le plus élevé de 2,53 g/l.

Les moyennes arithmétiques de ces taux donnent 1,64 g/l. pour

les hommes et 2,25 g. pour les femmes. Cette opposition entre les résultats trouvés chez les hommes et chez les femmes est à souligner, elle s'explique peut être par le fait que les thromboses surviennent chez l'homme jeune et qu'elles surviennent par contre chez la femme âgée de plus de 50 ans. En effet, le taux le plus faible (1,95 g.), relevé dans le sexe féminin, concerne une femme âgée de 30 ans. De même le seul taux de 2,50 g., noté dans le sexe masculin, concerne un homme âgé de 67 ans.

Les variations du taux de cholestérol semblent donc être plus en rapport avec l'âge des sujets qu'avec le processus thrombosant. Les thromboses surviennent donc sans qu'il y ait d'hypercholestérolémie.

Les moyennes arithmétiques des rapports E/T donnent respectivement un taux de 59% pour les hommes contre 53% chez les femmes.

Les variations de la lipémie sont minimales par rapport aux 2 sexes : 6,25 g/l. chez les hommes, 6,84 g/l. chez les femmes.

D- La protidémie, recherchée 13 fois montre :

- pour les hommes un taux de 76,55 g/l. et
- pour les femmes un taux de 83,60 g/l.

Les taux d'albumine et de globuline sont respectivement :

	Hommes	Femmes
- Albumine	29,1 g/l.	37,0 g/l.
- Globuline	52,7 g/l.	51,6 g/l.

E- En conclusion, de l'étude du rôle de ces différents facteurs dans la survenue des thromboses artérielles, trois points sont à retenir :

- Le rôle minime joué par l'hypertension artérielle,
- L'action probable de la syphilis nerveuse,
- Le taux normal du cholestérol sanguin compte tenu de l'âge des malades.

## II/- ARTERITES

A- La tension artérielle a été relevée 30 fois. Les résultats se répartissent ainsi :

	Hommes 23 cas	Femmes 7 cas
- Groupe I	4	1
- Groupe II	9	2
- Groupe III	9	4
- Groupe IV	1	0

Dans 14 cas il y a une hypertension artérielle. La tension artérielle a par ailleurs des chiffres maxima généralement supérieurs à 14.

Le rôle joué par l'hypertension artérielle dans la survenue des artérites est difficile à établir, les artérites surviennent en effet chez des sujets âgés de plus de 40 ans, donc prédisposés par leur âge à avoir une tension artérielle assez élevée.

B- Les réactions sérologiques syphilitiques, dans le sang, ont été recherchées dans 29 cas. Les résultats sont les suivants :

- Hommes, 12 réactions positives, 10 négatives.
- Femmes, 1 réaction positive, 6 négatives.

On note, par ailleurs, 5 cas de méningo-encéphalite syphilitique pour 21 recherches effectuées chez les hommes. Les 5 recherches effectuées chez les femmes sont négatives. La syphilis semble donc bien être un facteur non négligeable dans la survenue des artérites.

Remarquons que les 7 cas de méningo-encéphalite syphilitique que nous rapportons concernent des malades porteurs, soit d'une thrombose vraie, soit d'une artérite plus ou moins oblitérante. Le rôle de la syphilis nerveuse est donc certain dans ce type d'accident. Mais la syphilis n'est pas la grande pourvoyeuse des accidents vasculaires cérébraux comme on le prétendait autrefois.

C- Les taux de cholestérolémie s'inscrivent presque tous dans des

chiffres supérieurs à la normale. Les moyennes arithmétiques de ces taux sont de 2,11 g. chez l'homme (sur 17 cas) et de 2,58 g. chez la femme (sur 6 cas). La cholestérolémie est donc supérieure chez les femmes, mais les artérites surviennent chez elles à un âge plus avancé (après 50 ans).

Les rapports E/T sont de 0,53 chez les hommes et de 0,50 chez les femmes.

La lipémie est plus élevée chez les femmes : 7,66 g/l. contre 6,69 g/l. chez les hommes. L'étude des différents autres facteurs ne nous apprend rien de particulier.

D- En conclusion,

- Le rôle de la syphilis nerveuse dans la constitution des artérites paraît important.

- Les rôles de l'hypertension artérielle et de l'hypercholestérolémie sont plus difficiles à analyser, les artérites survenant chez des sujets âgés de plus de 40 ans. Leur action combinée est probable.

III/- ACCIDENTS VASCULAIRES CEREBRAUX AVEC ARTERIOGRAPHIE NORMALE

Nous donnons les résultats globaux, sans les commenter, aucune corrélation ne se dégagent de ces résultats.

A- <u>Tension artérielle</u>	Hommes 26	Femmes 21
- Groupe I	9	8
- Groupe II	11	4
- Groupe III	6	6
- Groupe IV	0	1
- Groupe V	0	2

B- Les réactions sérologiques sanguines de la syphilis sont positives 8 fois chez les hommes (24 recherches) et 4 fois chez les femmes (20 recherches). Les réactions syphilitiques dans le liquide céphalo-rachidien sont toujours négatives.



C- La cholestérolémie est de :

- 2,05 g/l. chez les hommes (16 cas), avec un rapport  
E/T = 0,55 et

- 1,97 g/l. chez les femmes (18 cas), avec un rapport  
E/T = 0,51

La lipémie est de 7,06 g/l. dans le sexe masculin (15 cas)  
et de 6,68 g/l. dans le sexe féminin (15 cas).

#### IV/- HEMORRAGIES CEREBRO-MENINGEES

Nous groupons<sup>sous</sup> ce titre les hémorragies méningées dues  
à la rupture d'une malformation vasculaire intracrânienne et les  
hémorragies ne s'étant traduites par aucun signe angiographique.

A- La tension artérielle a été prise 22 fois, les résultats se  
répartissent ainsi :

		Hommes 8 cas	Femmes 14 cas
- Groupe I	TAM. < I4	1	2
- Groupe II	I4 < TAM. < I7	2	9
- Groupe III	I7 < TAM. < 23	3	2
- Groupe IV	23 < TAM. < 27	1	0
- Groupe V	27 < TAM.	1	1

On note un nombre plus important d'hypertension chez les  
hommes. Dans un tiers des cas, les malades ont une tension ar-  
térielle supérieure à I7.

B- Les réactions sérologiques sanguines de la syphilis ne sont  
positives que 3 fois (femmes, 2 fois - hommes, 1 fois) sur 4 re-  
cherches pratiquées.

La recherche des réactions syphilitiques dans le liquide  
céphalo-rachidien a toujours été négative.

C- La cholestérolémie est à 2,22 g/l. dans les deux sexes (sur 9  
cas). Elle est donc nettement au-dessus du taux normal, bien que

ces hémorragies méningées se soient surtout produites chez la femme jeune. Le rapport E/T est respectivement de 0,47 pour les hommes et de 0,52 pour les femmes.

La lipémie s'inscrit dans des taux normaux, bien qu'un peu élevés : 7,32 g/l. pour les hommes contre 6,82 g/l. pour les femmes.

D- En conclusion, on constate que :

- Une hypertension artérielle est trouvée dans un tiers des cas d'hémorragies méningées.

- La cholestérolémie est dans son ensemble élevée étant donné le jeune âge des malades.

#### V/- HEMATOMES INTRA-CEREBRAUX

Nous ne possédons que les renseignements concernant la tension artérielle. Elle est deux fois supérieure à 23, deux fois comprise entre 17 et 23, une fois comprise entre 14 et 17.

Ces hématomes intra-crâniens sont survenus chez des hommes uniquement. Les deux réactions sérologiques sanguines syphilitiques pratiquées sont positives.

L'hypertension artérielle est classiquement la grande cause des hématomes intracérébraux; cette notion se retrouve donc chez nos malades.

#### VI/- HEMATOMES SOUS-DURAUX

A- Recherchée 7 fois, la tension artérielle n'a jamais été supérieure à 17.

B- La moyenne arithmétique des taux de cholestérol est normal (1,65 g./l.)

C- Les réactions sérologiques sanguines de la syphilis sont positives dans deux cas sur cinq.

## CONCLUSIONS

---:---:---:---

L'étude du rôle des différents facteurs étiopathogéniques, dans la survenue des accidents vasculaires cérébraux chez l'africain, permet d'incriminer :

- L'athérosclérose qui prédomine au niveau des vaisseaux cérébraux où elle joue un rôle important. Les raisons de sa localisation au niveau des artères cérébrales ne sont pas élucidées. Le taux de cholestérol sanguin est subnormal. La lipémie est normale.
- Ces deux derniers facteurs humoraux ne varient pas en fonction des différents types d'accidents vasculaires cérébraux. Les thromboses artérielles surviennent avec prédilection chez des sujets jeunes qui ont une cholestérolémie basse. Les artérites surviennent chez des sujets plus âgés qui ont une cholestérolémie plus élevée. Cette cholestérolémie semble donc varier plus avec l'âge qu'avec le type d'accident vasculaire.
- Hypertension artérielle est peut être incriminée dans nombre d'accidents vasculaires cérébraux. On la trouve supérieure à 17 dans 31% des cas de notre statistique. Elle est la grande cause des hématomes intracérébraux. La tension artérielle s'élève avec l'âge du sujet. Elle peut donc être responsable d'accidents que l'on voit survenir avec prédilection après 40 ans, comme les artérites cérébrales, comme si elle était le coup de bélier provoquant une lésion sur des artères sclérosées ou modifiées par une artérite infectieuse.
- La syphilis nerveuse est probablement responsable de 7 accidents artéritiques.

- Les autres causes ( insuffisance cardiaque, diabète ) sont rares.  
L'étiologie rickettsienne n'a jamais été retrouvée.

- Quant aux autres étiologies plus hypothétiques, comme les affections parasitaires, leur mise en évidence est délicate.


Si les accidents vasculaires ont bénéficié de l'exploration angiographique qui a permis de mieux connaître leurs formes anatomiques, leur étiopathogénie soulève encore bon nombre de problèmes restés dans l'ombre.

Nous nous sommes bornés à l'étude des facteurs faciles à saisir. La maladie vasculaire relève aussi d'autres facteurs plus difficiles à étudier. Certains sont peut être accessibles, tels que le passé pathologique y compris les avatars du sevrage, le niveau socio-culturel, les habitudes alimentaires.


D'autres sont plus difficiles à étudier mais leur part est considérée par beaucoup comme très importante : ce sont les structures psychologiques et les difficultés de la vie affective.

D'autre part ces études, pour avoir une signification, doivent être entreprises selon des méthodes épidémiologiques avec informations susceptibles d'être traitées par des méthodes statistiques.

CHAPITRE IV



REFLEXIONS THERAPEUTIQUES





L'étude de la pathologie vasculaire cérébrale a montré chez l'africain, son importance, sa fréquence, sa gravité. La mortalité paraît effroyable par rapport aux statistiques européennes.

Des mesures s'imposent. Peut-on appliquer, en Afrique, une thérapeutique qui soit aussi active qu'ailleurs, compte tenu des circonstances locales ?

Nous verrons comment on peut espérer réduire cette mortalité par une action curative sur l'accident vasculaire et par une action préventive qui reste encore bien aléatoire.

Nous étudierons, ensuite, le traitement des séquelles qui ne fait, malheureusement bien souvent, l'objet que d'un désintérêt général.

REDUCTION DU TAUX DE MORTALITE

-:-:-:-:-:-:-:-

On peut essayer de réduire le taux de mortalité par une :

- thérapeutique curative : action directe et précoce sur l'accident lui-même, et par une

- thérapeutique préventive : prévention des accidents et de leur récidives.

I/- THERAPEUTIQUE CURATIVE

Notre but n'est pas de rappeler les différentes thérapeutiques préconisées par de nombreux auteurs. Elles sont multiples, mal codifiées et souvent opposées. Il faut malheureusement le reconnaître, elles agissent peu. Le taux de la mortalité reste encore très élevé.

Quelques grandes lignes de conduite pratique cependant se dégagent. Nous avons essayé d'en faire bénéficier nos malades.

- Importance des soins d'hygiène et de la surveillance du malade dès la première heure.

- Importance de l'élaboration précoce d'un diagnostic précis. Il permet parfois la mise en oeuvre d'une thérapeutique étiologique active.

- Rôle grandissant de la neuro-chirurgie dans la cure des accidents vasculaires cérébraux.

A- Traitement de la phase initiale de l'accident

1) Le nursing, les soins généraux, la surveillance attentive du malade, permettent de prévenir efficacement les complications redoutables. C'est ce manque de surveillance médicale qui est bien souvent la cause de mortalité des premières

heures. Or, dans notre statistique, seulement 32 malades sur 142 ont fait l'objet d'une hospitalisation précoce.

2) Les difficultés respiratoires, l'inspiration de mucosités pharyngées ou de débris alimentaires, compromettent la fonction pulmonaire.

Le bon état de cette fonction pulmonaire est primordial. C'est de la perméabilité des voies aériennes que dépend très souvent la vie du malade, particulièrement les premières heures.

Après l'ictus, un coma profond s'installe très fréquemment. Si le malade a conservé une bonne déglutition, un réflexe tussigène, il pourra se "défendre" contre les attaques permanentes des siens qui, non seulement contents de lui rehausser la tête (même en milieu hospitalier), lui donnent de force une bouillie, un verre d'eau, parfois même du riz ! Si le coma est plus profond, si le malade a une paralysie de la déglutition, il mourra rapidement, selon le cas, étouffé ou noyé.

Nous insistons sur l'importance vitale que revêt la conservation de cette fonction.

C'est au sein de la famille que doivent être appliqués les premiers gestes indispensables, particulièrement en Afrique où les malades sont gardés à la maison auprès des empiriques : position légèrement déclive, tête en bas, en couchant le malade sur le côté.

C'est l'infirmier ou plus souvent le garçon de salle qui aura cette charge à l'hôpital. Encore fraudra-t-il qu'il en ait compris l'importance, ou que son éducation ait été faite.

Nous savons par expérience qu'il ne faut pas se contenter d'explication ou d'ordre: un contrôle quelques minutes plus tard est éloquent.

Ce sont ces "grandes" difficultés quotidien-

nement rencontrées en Afrique qu'il faut vaincre, alors, et seulement alors, cette thérapeutique des premiers instants deviendra efficace, la mortalité pourra diminuer.

Un petit appareil à aspiration est souvent d'un grand secours.

Et c'est la trachéotomie qu'il faut savoir faire à temps, non pas quand le malade ne respire plus, mais vraiment dans un but préventif des complications pulmonaires.

3) La prévention des escarres doit être, elle, aussi, poursuivie assidûment, sans relâche, par une vigilante surveillance du malade, en le changeant constamment de position. Les draps mouillés doivent être remplacés, le malade mis assis et même debout dès que possible.

Cette prévention des escarres évite la survenue de complications infectieuse entre autres, bien souvent inutiles.

4) Sur un malade comateux, l'alimentation par voie parentérale (solutés isotoniques et solutions d'acides aminés) est entreprise aussitôt. Les antibiotiques permettent d'éviter les surinfections. La mise en place d'une sonde urétrale, tout en permettant une surveillance urinaire, favorise les soins de propreté. Ceux-ci sont primordiaux, avec les changements fréquents de position du malade, ils assurent une prévention des escarres.

5) A ces soins généraux est associé un traitement symptomatique. Il vise à modifier l'état de la circulation cérébrale, à diminuer l'œdème cérébral. Il a des visées plus ou moins précises. Nous avons largement utilisé la novocaïne à 1% (40 à 80 cc) par litre de soluté perfusé par voie intraveineuse. La papavérine (I2 à I4 c/g par 24 heures) par voie intramusculaire, semble avoir été de quelque secours. Contre l'œdème cérébral,

l'emploi de sérum glucosé hypertonique à 50% (50 à 100 ml, 2 à 4 fois par jour) ou du sulfate de magnésie intraveineux à 15% (30 à 60 ml par 24 heures), avaient notre préférence.

L'hydergine, la chlorpromazine à petites doses, l'équanil par voie intramusculaire, ont leurs indications.

6) Le traitement de cette phase initiale de l'accident est très important. Il permet de "maintenir" le malade pendant "l'orage" vaso-moteur. L'évacuation vers un centre spécialisé comporte moins de risques. Il donne le temps nécessaire à l'élaboration d'un diagnostic étiologique.

#### B- Traitement étiologique

La dualité opposant les accidents ischémiques aux accidents hémorragiques se retrouve dans les conceptions thérapeutiques.

##### 1) Accidents hémorragiques .....

Le traitement des hémorragies cérébrales, ou cérébro-méningées diffuses, pour lesquelles aucune cause ne peut être mise en évidence, ou des hémorragies de l'hypertension artérielle et de l'artériosclérose, est médical (régime, médicaments coagulants, hypotenseurs...).

Si l'angiographie cérébrale a permis de déceler une cause, les indications opératoires seront discutées.

##### a) Anévrysmes

La rupture d'un anévrysme cérébral se traduit soit par une simple hémorragie méningée (syndrome méningé sans signe de localisation), soit par une hémorragie cérébro-méningée (avec signe de localisation).

Dans le deuxième cas bien plus grave, la formation d'un hématome intra-cérébral provoque une hypertension intracrânienne. Le traitement chirurgical n'est pas le même : en dehors de l'exclusion de l'anévrysme, l'évacuation de l'hématome s'impose.

- Dans le cas d'une hémorragie méningée pure par rupture anévrysmale, le traitement chirurgical est un traitement préventif de la rechute.

Il est admis que tout anévrysme qui a saigné, saignera à nouveau. La récédive est souvent mortelle. La cure préventive de cette rechute, par abord direct de la lésion, de préférence, s'impose donc. Les risques opératoires seront pesés en fonction de l'âge du malade et du siège de l'anévrysme. L'intervention est faite assez précocement pour éviter la survenue de cette récédive qui se produit très souvent vers le 10<sup>ème</sup> jour. Mais la mortalité opératoire est encore élevée, 22,5% dit GROS ( 43 ).

Aussi ce traitement n'est pas admis par tous les auteurs. COLUMELLA ( 25 ) se demande s'il ne faut pas reconsidérer les indications opératoires. Il rapporte une statistique de 18 malades ayant refusé l'intervention :

1 a été perdu de vue

2 sont morts d'une récédive de 12 à 64 mois plus tard.

Les 15 restants, qu'il examine périodiquement, dont un depuis 10 ans, sont toujours vivants.

La décision d'un traitement chirurgical paraît donc difficile à prendre et pose un véritable problème de conscience. Il faut tenir compte de l'équipement neuro-chirurgical. Ce qui signifie, non seulement la compétence du neuro-chirurgien, mais aussi la qualité de l'équipe neuro-chirurgicale qui comprend tous ceux qui approchent le malade.

Au Sénégal, nous n'avons malheureusement pas cet équipement neuro-chirurgical. Les interventions sont réalisées dans un service de chirurgie générale. Nous sommes donc encore loin de la réalisation des conditions idéales des traitements neuro-chirurgicaux.

- Dans le cas d'une rupture anévrysmale avec formation d'hématome, le traitement est à la fois curatif (évacuation de l'hématome) et préventif (cure de l'anévrysme). Le traitement médical permet de lutter contre l'hypertension intracrânienne et



contre les désordres vaso-moteurs. Ces cas, très graves, sont grevés d'une lourde mortalité pré et post-opératoire.

Cinq indications opératoires ont été posées parmi nes malades porteurs d'un anévrysme :

- Une malade, âgée de 73 ans (observation N<sup>o</sup> 28) ayant un anévrysme de la terminaison de la carotide interne droite avec hématorne intra-cérébral temporal droit antérieur, est décédée avant l'intervention.

- Trois malades sont décédés dans les suites opératoires :

1)- Une jeune fille de 21 ans (observation N<sup>o</sup> 30) qui présentait un anévrysme supraclinoidien de la carotide interne droite.

2)- Une femme de 30 ans (observation N<sup>o</sup> 26) qui présentait aussi un anévrysme de petite taille de la portion supraclinoidienne de la carotide interne droite.

3)- Un homme âgé de 49 ans (observation N<sup>o</sup> 31), porteur d'un anévrysme de la première portion de la cérébrale antérieure gauche.

- Nous ne rapportons qu'un seul succès opératoire (observation N<sup>o</sup> 27), celle d'un homme âgé de 28 ans, porteur d'un anévrysme de l'artère pariétale postérieure et d'un hématorne intra-cérébral s'étendant vers la région rolandique.

#### b) Angiome

L'indication opératoire est discutée en fonction de la topographie et du volume de l'angiome d'une part, de l'âge et de la gravité des accidents présentés par le malade d'autre part.

Les résultats dépendent de l'étendue et de la profondeur de la lésion, de l'importance de l'hématome qui lui est parfois associé et de l'état général du malade.

Le seul angiome que nous rapportons (observation N° 25 ) et qui concerne une jeune fille de 18 ans, était au-dessus de toute ressource thérapeutique.

### c) Hématomes sous-duraux

Parmi les éventualités neuro-chirurgicales, l'hématome sous-dural est une des plus favorables. Le diagnostic porté, l'intervention s'impose dans un délai bref. En général, après l'évacuation de l'hématome, les malades guérissent rapidement et sans séquelles.

Nous avons rapporté les observations de 5 hématomes sous-duraux opérés : trois l'ont été avec succès. Il y eut deux décès dans les suites opératoires.

- L'observation N° 40 , concerne une femme âgée de 62 ans qui avait un hématome de la région temporo-pariétale gauche. L'intervention permit de découvrir un vieil hématome organisé sous lequel le cerveau était jaunâtre et ne battait plus.

- L'observation N° 36 , concerne un homme âgé de 55 ans, porteur d'un volumineux hématome fronto-temporal gauche, et ayant eu un traumatisme crânien important trois mois auparavant. Ce malade est mort d'une embolie pulmonaire quelques jours après l'intervention.

Les trois malades opérés avec succès avaient constitué un hématome sous-dural spontané :

- Un jeune militaire âgé de 24 ans (observation N° 41) avait un hématome fronto-temporal gauche.

- Un homme âgé de 56 ans (observation N° 39 ) était porteur d'un hématome fronto-temporo-pariétal droit.

- Un homme âgé de 56 ans (observation N° 42 ) était porteur depuis 20 ans d'un volumineux hématome pariéto-temporal droit.

d) Hémorragies et hématomes intra-cérébraux.

A la notion ancienne, d'hémorragie cérébrale tend de plus en plus à se substituer celle d'hématome, PECKER (83- 84). Le traitement, ici encore, est essentiellement neurochirurgical, mais la thérapeutique médicale trouve sa place dans les périodes pré, per et post-opératoires.

- L'hémorragie massive intra-cérébrale, avec inondation intra-cérébrale qui se traduit par un coma profond avec troubles végétatifs graves, reste au-dessus de toute ressource chirurgicale.

- Dans les collections profondes, mais de faible volume, une simple ponction avec aspiration et lavage de poche permet souvent d'apporter l'amélioration escomptée, MINVIELLE ( 64 ).

- Dans les collections plus superficielles, souvent plus importantes, la simple ponction ne suffit généralement plus; un tunnel transcortical devient nécessaire. Les résultats opératoires sont variables : MINVIELLE et VLAHOVITCH ( 64 ) ont une mortalité opératoire de 30%. Ils rapportent une statistique de 446 cas colligés par LAZORTHES d'où ressort une mortalité de 28%.

La seule indication opératoire que nous avons formulée concerne un homme de 45 ans, porteur d'un hématome intra-cérébral gauche de situation difficile à préciser : frontal inférieur ou temporal antérieur. Le malade est décédé avant l'intervention qui a été différée trop longtemps.

Nous nous sommes abstenus de poser une indication chirurgicale dans les cas de petits hématomes bien tolérés.

e) Phlébites cérébrales

La prescription d'anticoagulant doit

reposer sur un diagnostic certain. Les examens complémentaires auront permis d'éliminer toute autre cause, particulièrement lorsque la phlébite cérébrale aura entraîné l'extravasation de sang dans le liquide céphalo-rachidien, auquel cas une hémorragie par rupture d'anévrysme surtout, doit être formellement éliminée (observation N° 48 ).

✦ Dans une observation que nous ne rapportons pas ici, une femme ayant présenté dans le post-partum un coma hémiparétique avec hémorragie méningée, l'angiographie carotidienne a été pratiquée en urgence. Elle a permis d'éliminer une malformation vasculaire. Un traitement anticoagulant a été mis en oeuvre immédiatement. La malade a guéri.

- Ces deux observations illustrent bien l'importance de l'utilisation des examens complémentaires dans les cas incertains.

Les traitements anti-infectieux (antibiotiques) et symptomatiques sont employés dans tous les cas.

## 2) Accidents ischémiques

Le traitement des accidents ischémiques est plus décevant.

- A la phase aiguë, lors du drame ischémique, le maintien d'une tension artérielle satisfaisante est une nécessité absolue. L'action de vaso-presseurs capables d'améliorer la circulation cérébrale est déjà moins certaine.

- Un traitement à visées étiopathogéniques lorsque celles-ci sont précisées peut parfois être d'un certain secours (traitement de l'artérite syphilitique, de l'artérite diabétique, de la cardiopathie..).

- Le traitement anticoagulant est dangereux, et ne doit pas être employé.

- Les interventions sur le sympathique cervical (sympathectomie, sympathectomie périartérielle), préconisées à

la suite des travaux de LERICHE et FONTAINE, paraissent justifiées dans les thromboses carotidiennes.

Nous avons fait pratiquer une sympathectomie périartérielle à un de nos malades qui présentait une thrombose carotidienne bilatérale (observation N<sup>o</sup> I4).

L'infiltration novocaïnique de la région péri-carotidienne du ganglion cervical supérieur vise au même effet. Elle a l'avantage d'être à la portée de tout médecin.

La thérapeutique curative des accidents vasculaires cérébraux est encore bien aléatoire. Elle est pratiquement inefficace dans les accidents ischémiques. Et malgré les progrès de la neuro-ohirurgie , la mortalité post-opératoire demeure élevée dans les accidents hémorragiques.

La thérapeutique préventive est encore plus aléatoire actuellement.

## II/- THERAPEUTIQUE PREVENTIVE

Un grand nombre de médecins et de neurologues se sont penchés sur le problème de la prévention des accidents vasculaires cérébraux. Mais il y a encore dans cette pathologie trop d'obscurité pour que les règles d'une thérapeutique efficace puissent être établies. Cette pathologie relève de problèmes généraux , de la nutrition, de la pathologie vasculaire, de la pathologie cardiaque.

On constate, que rien n'a encore été entrepris sur une grande échelle pour tenter de prévenir ces accidents dans des pays où l'équipement sanitaire est très développé. Que pouvons nous donc entreprendre en Afrique ? On doit là aussi constater notre impuissance. Il ne peut être question de dépister tous les athéroscléreux, de les examiner périodiquement. Peut être y en a t-il beaucoup ? Le problème nous dépasse donc.

Cependant, si l'on admet le rôle joué par la carence en protéines animales ou par l'excès de calories provenant des hydrates de carbone (DELANOE 30 ), peut être y-t-il alors une action à entreprendre à grande échelle avec l'aide des pouvoirs publics. Cette action visera surtout à éduquer la population sur le rôle nocif joué par un déséquilibre dans les rations alimentaires. Une propagande bien conduite montrant, de même, le rôle nocif joué par l'obésité (facteur athérogène, VAGUE 107), sera peut être efficace.

Devons-nous/<sup>nous</sup>laisser aller à un certain pessimisme ?

Non, un traitement préventif à l'échelon individuel peut de toute façon dans certains cas apporter des résultats incontestables.

- Le traitement des malades hypertendus, des malades diabétiques, visera ainsi à prévenir d'éventuelles complications vasculaires cérébrales.

- Certains chirurgiens font état de résultats appréciables dans le traitement des occlusions incomplètes des troncs carotidiens.

- ROB ( 96 ), en Grande-Bretagne - pratique des thrombo-endarterectomies,

- OTTOSEN ( 66 ) de même au Danemark, fait état de 48 observations avec de bons résultats.

- L'utilisation d'un traitement anticoagulant continu et à faible dose a donné satisfaction à d'autres.

La thérapeutique préventive des accidents vasculaires cérébraux n'est pas encore codifiée, les inconnues de cette pathologie sont encore trop importantes. Néanmoins, par un effort continu et collectif, un résultat peut déjà être obtenu. Et ce n'est que par l'action conjuguée de tous les efforts d'une médecine préventive et d'une médecine curative, que le taux de la mortalité par accident vasculaire cérébral pourra être réduit.



## TRAITEMENT DES SEQUELLES

-:-:-:-:-

Après les risques de la phase initiale, il reste à assurer la récupération fonctionnelle.

Les malades infirmes s'isolent, perdent leur insertion sociale, deviennent une charge pour la famille et la société.

Nous en avons été souvent les témoins. Pourtant dans les communautés africaines, le clan familial est vaste, on y tolère "celui qui ne fait rien". Le paralysé y est toléré aussi, moins bien peut être, ou alors, son handicap fonctionnel étant une gêne manifeste, il ne peut s'approcher du plat familial et doit alors se contenter d'une nourriture qui lui est souvent insuffisante. Parmi les malades hospitalisés et atteints d'un accident ancien, bon nombre étaient dans un très mauvais état général; les séquelles motrices, dont ils étaient porteurs, étaient toujours très importantes.

Ces malades après l'acte thérapeutique initial ne doivent pas être livrés à eux-mêmes; il doivent entrer dans une seconde étape thérapeutique : celle de la rééducation. Cette rééducation est rendue difficile, deux sortes d'obstacles la contrecarrent en Afrique :

- certains proviennent du malade lui-même,
- les autres de l'équipement sanitaire qui est défectueux.

### I/- LA PARTICIPATION DU MALADE

Dans cet effort de rééducation, elle est en effet primordiale. Sans la volonté du malade, il est difficile d'obtenir des résultats.

Nous rencontrons souvent un laisser-aller chez nos paralysés.

Un certain fatalisme en face de la maladie leur retire tout esprit de combativité. Cette notion est très importante. Dans une première phase de la rééducation nous faisons prendre conscience au malade de ce que contient de passer sa paralysie. La lutte contre cet "abandon du malade" est toujours poursuivie intensément.

## II/- L'INSUFFISANCE DE L'EQUIPEMENT SANITAIRE

C'est le deuxième obstacle qui se présente à nous. Rien n'est prévu généralement pour pouvoir mener à bien cette rééducation : absence de locaux, pénurie de personnel.

La kinésithérapie est vraiment la "parente pauvre" de l'hôpital. Et pourtant si l'on compare les efforts prodigués dans d'autres disciplines hospitalières, certes plus spectaculaires, on s'étonne de voir le peu d'intérêt que l'on porte à la rééducation qui permet avec moins d'éclat peut être, mais à moins de frais, de rendre à la vie sociale un grand nombre de malades.

Quelles sont les conditions favorables de cette rééducation ?

Dans tous les cas elle est entreprise très tôt et l'on peut presque dire le premier jour.

En effet les soins de propreté, d'hygiène, la mobilisation des articulations pour prévenir toute ankylose qui se constitue très rapidement, les changements de position du malade qui sont une prévention des escarres, sont autant de petits gestes simples qui préparent cette rééducation.

Cette rééducation est entreprise avec les moyens dont on dispose :

- Une première méthode est celle des "petits moyens". C'est celle que nous avons employée en l'absence de kinésithérapeute. Elle consiste à prodiguer des encouragements au malade tout en l'obligeant à se déplacer, à se lever, à marcher. Elle nécessite beaucoup de patience, elle est imparfaite, c'est pourtant la seule que nous

ayans pu utiliser. Elle nous a cependant apporté des résultats appréciables et nous avons pu obtenir "que/<sup>tout</sup>hémiplegique, sauf exceptions liées à des considérations de terrain, puisse marcher", GROSSIORD ( 44 ).

- La seconde méthode, celle qui doit se répandre, qui est indispensable, est la kinésithérapie. Elle est en effet la base de la rééducation. Elle nécessite des moyens plus importants que dans le premier cas, mais ces moyens ne coûtent pas cher. Elle nécessite un personnel plus enthousiaste que compétent; non pas que la technique soit inutile, mais elle peut s'acquérir rapidement. Par contre l'enthousiasme, le dynamisme, qualités plus indispensables ici qu'ailleurs sont aussi plus difficiles à trouver.

Cette kinésithérapie apporte une aide précieuse au malade, elle lui procure, bien souvent, une récupération fonctionnelle appréciable. Elle peut être appliquée à titre externe, permettant ainsi le désencombrement des salles hospitalières. Elle a de plus l'avantage de s'adresser ainsi à un plus grand nombre de malades. Elle est une solution de faible prix de revient qui permet la réintégration sociale de nombreux paralysés. Si l'on ose s'exprimer ainsi "c'est une bonne opération financière".

#### CONCLUSIONS

-:-:-

En conclusion de ces réflexions thérapeutiques, on constate que le terme d'urgence n'a jamais été employé. L'accident vasculaire cérébral en est pourtant très souvent une. C'est une urgence qui relève de :

- la médecine,
- la neurochirurgie,
- la kinésithérapie : la rééducation est à entreprendre précocement.

L'idéal est l'application de cette thérapeutique par un personnel spécialisé dans un vaste ensemble comprenant :

- un centre neurochirurgical,
- un pavillon de kinésithérapie,

De l'homogénéité de cet ensemble dépendra la rentabilité de la thérapeutique entreprise.

Mais la réalisation de ces **grands centres**, si utiles soient-ils, est d'un prix de revient très élevé. Ils ne sont finalement utiles qu'à un nombre restreint de malades.

Bien plus modestement, avec moins de moyens, on peut cependant faire beaucoup :

- les gestes simples, la surveillance respiratoire d'un malade, le nursing, la prévention des escarres, sont à la portée de tout le monde. Ce sont ces petits soins qui permettront bien souvent d'empêcher un malade de mourir;
- la rééducation ensuite le réintègrera dans la société. Cette rééducation peut aussi être obtenue "à peu de frais". Un hôpital de jour où le malade viendra se rééduquer, avec l'aide d'un ou deux kinésithérapeutes, sera largement suffisant.

Ce n'est qu'en appliquant ainsi cette thérapeutique que l'on réduira le taux de la mortalité des accidents vasculaires cérébraux.

# CONCLUSIONS

-----

Cette étude porte sur 142 malades dont la presque totalité a fait l'objet d'un ou plusieurs examens artériographiques.

- I -

Deux groupes de résultats se dégagent : des résultats positifs, des résultats négatifs.

1)- Les résultats négatifs soulignent les difficultés et les imperfections d'une telle enquête. L'importance de la pathologie vasculaire en général, de la pathologie vasculaire cérébrale en particulier, en Afrique, mériterait une enquête épidémiologique rigoureuse, seule méthode capable de "sortir" des arguments de valeur dans une perspective de pathologie géographique comparée. Un tel effort méthodologique peut être actuellement défini; mais il demeure loin des possibilités de recherche, surtout dans les conditions de travail en Afrique.

2)- Les résultats positifs apportent des conclusions dont la valeur relative demande confirmation par des travaux plus importants et plus précis.

Bien que fragmentaires, ils soulignent quelques notions d'ordre anatomique, étiopathogénique, clinique et thérapeutique.



1)- Au point de vue anatomique, nos cas ont été classés selon les résultats de l'examen artériographique :

- 75% des accidents sont de nature ischémique
- 25% sont de nature hémorragique.

La répartition des accidents se fait ainsi :

- Accidents <b>ischémiques</b> sans modification à l'artériographie .....	33%
- Images d'artériose cérébrale .....	21%
- Thromboses vasculaires .....	15%
- Malformations vasculaires .....	8%
- Hémorragies méningées sans cause décelable .....	8%
- Hématomes sous-duraux .....	5%
- Hématomes intra-cérébraux .....	4%
- Accidents ischémiques sans exploration artériographique .....	6%

Les localisations des lésions n'offrent aucune particularité.

Soulignons, cependant, un fait anatomique qui a été une découverte d'autopsie systématique : l'épaississement des méninges de la base chez un très grand nombre des malades décédés d'affection vasculaire ou autre. Cette anomalie, témoignage d'une affection méningo-encéphalitique ancienne a-t-elle quelque conséquence sur la localisation cérébrale préférentielle de la maladie vasculaire ?

2)- Les données étiopathogéniques montrent l'importance de la pathologie vasculaire cérébrale chez l'africain. Parmi les malades hospitalisés pour une affection neurologique, un sur cinq présente un accident vasculaire cérébral. Ces accidents vasculaires sont grevés d'une lourde mortalité dans les heures immédiates après l'accident initial : 50% des cas.

Des facteurs ont un rôle obscur parce que mal analysés, ou mal analysables : passé pathologique, habitudes alimentai-

res, niveau socio-culturel, migrations, structures psychologiques.

L'appartenance ethnique est sans intérêt.

Le sexe intervient plus dans le type d'accident, que dans la fréquence. Les hommes et les femmes sont également atteints avec un maximum de fréquence entre 40 et 50 ans pour les hommes, et, entre 50 et 60 ans pour les femmes.

Les hommes semblent prédisposés aux accidents ischémiques, les femmes aux accidents hémorragiques. Cependant les accidents ischémiques sans modification à l'artériographie surviennent avec prédilection chez les femmes; quant aux hématomes intra-cérébraux et sous-duraux, ils sont l'apanage des hommes.

L'âge prête à quelques considérations, dont certaines sont peut être particulières à l'africain.

Les accidents ischémiques surviennent principalement au delà de 40 ans chez les hommes et au delà de 50 ans chez les femmes. Les thromboses des gros vaisseaux artériels échappent en partie à cette règle : elles surviennent en effet dans un quart des cas chez l'adulte jeune avant 30 ans, principalement chez l'homme.

Les accidents hémorragiques surviennent dans 62% des cas au delà de 40 ans. Mais les 2/3 des accidents chez la femme surviennent avant 50 ans. Par ailleurs, la rupture des malformations vasculaires a lieu dans la moitié des cas après 50 ans et particulièrement chez le sujet âgé.

L'athérosclérose, qui prédomine au niveau des vaisseaux cérébraux, joue un rôle important. Les raisons de sa localisation au niveau des artères cérébrales ne sont pas élucidées. Les taux du cholestérol sanguin, des lipides et des protides sont subnormaux. La cholestérolémie varie plus avec l'âge qu'avec le type d'accident vasculaire. Les thromboses artérielles particulièrement surviennent avec prédilection chez des sujets jeunes qui ont une cholestérolémie basse.

La tension artérielle maxima est supérieure à 17 ..... dans 32% des cas. Elle semble responsable d'accidents que l'on voit survenir avec prédilection après 40 ans.

On dénombre seulement 7 cas de syphilis nerveuse. ....

L'incidence des autres étiologies (cardiaque, diabète..) est faible dans notre statistique.

3)- La clinique n'offre aucune particularité. L'importance des atteintes du système vertébro-basilaire est un fait établi récemment par ailleurs.

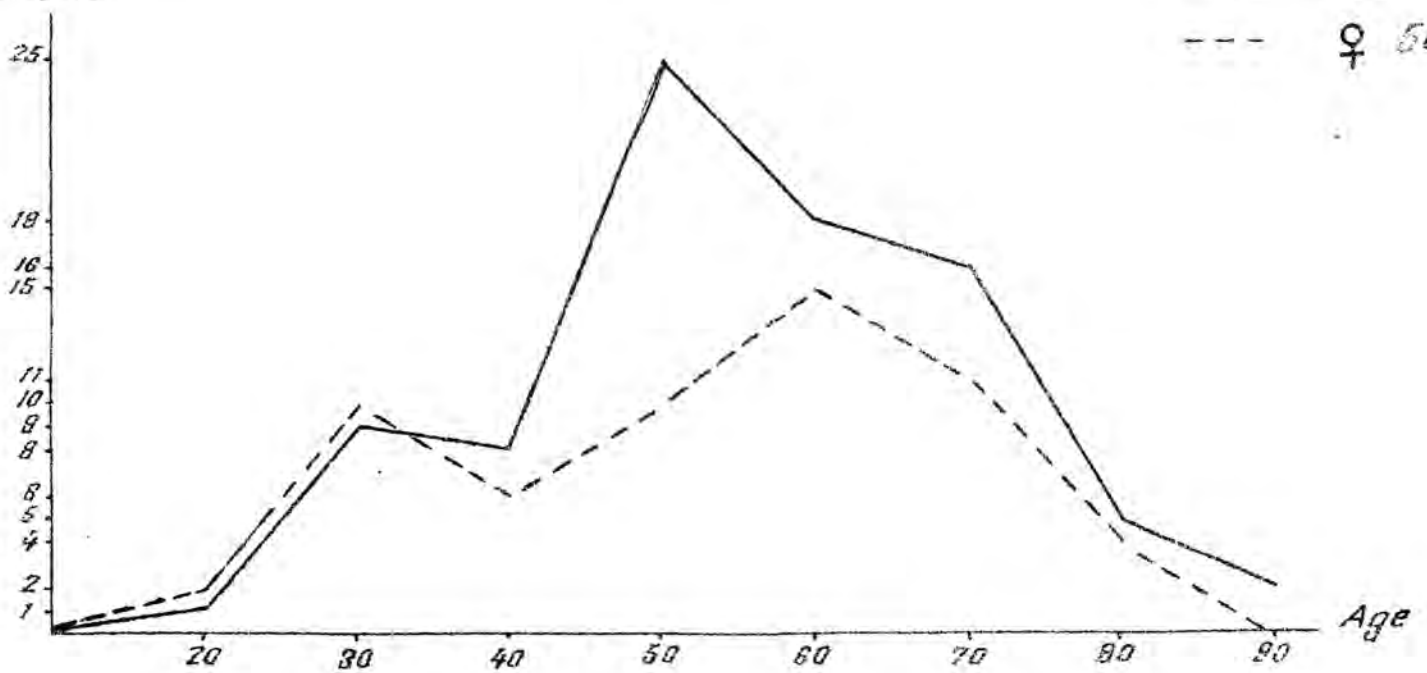
4)- La thérapeutique doit tenir compte des conditions géographiques. Les malades peuvent bénéficier efficacement d'actes thérapeutiques simples (surveillance respiratoire, nursing, prévention des escarres) qui diminueront le taux important de mortalité. Une rééducation, qui peut être obtenue à peu de frais dans "un hôpital de jour" avec l'aide de kinésithérapeutes, réintégrera ensuite ces malades dans la société. Mais un personnel dévoué, dynamique et ayant pris conscience de l'importance de ces petits gestes simples, est indispensable.

Bien qu'incomplet et imparfait, nous espérons que ce travail apportera sa contribution à l'étude de la pathologie vasculaire cérébrale chez l'africain, et qu'il pourra peut être servir de base à une étude plus approfondie.

# Accidents Vasculaires Cérébraux

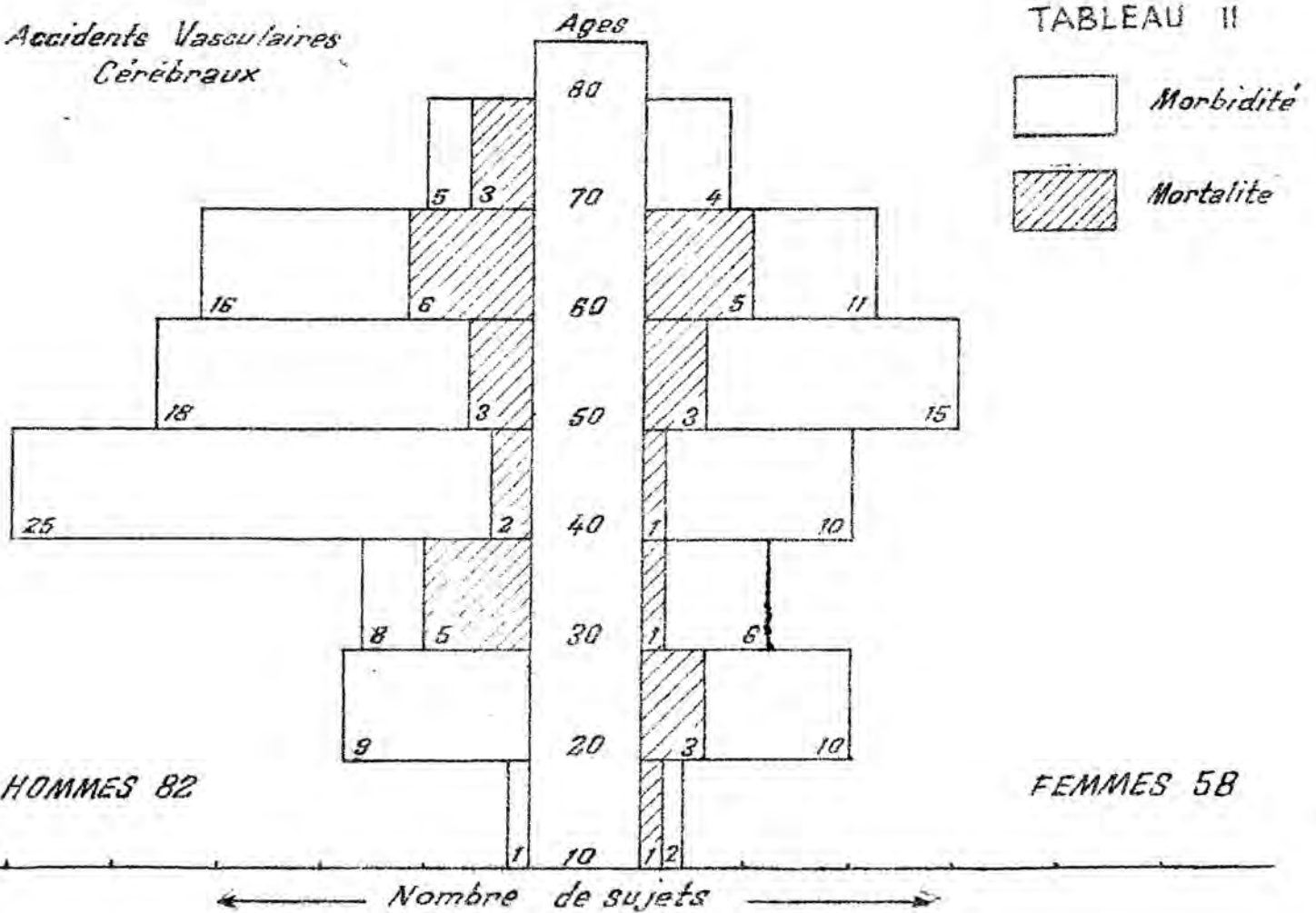
TABLEAU I

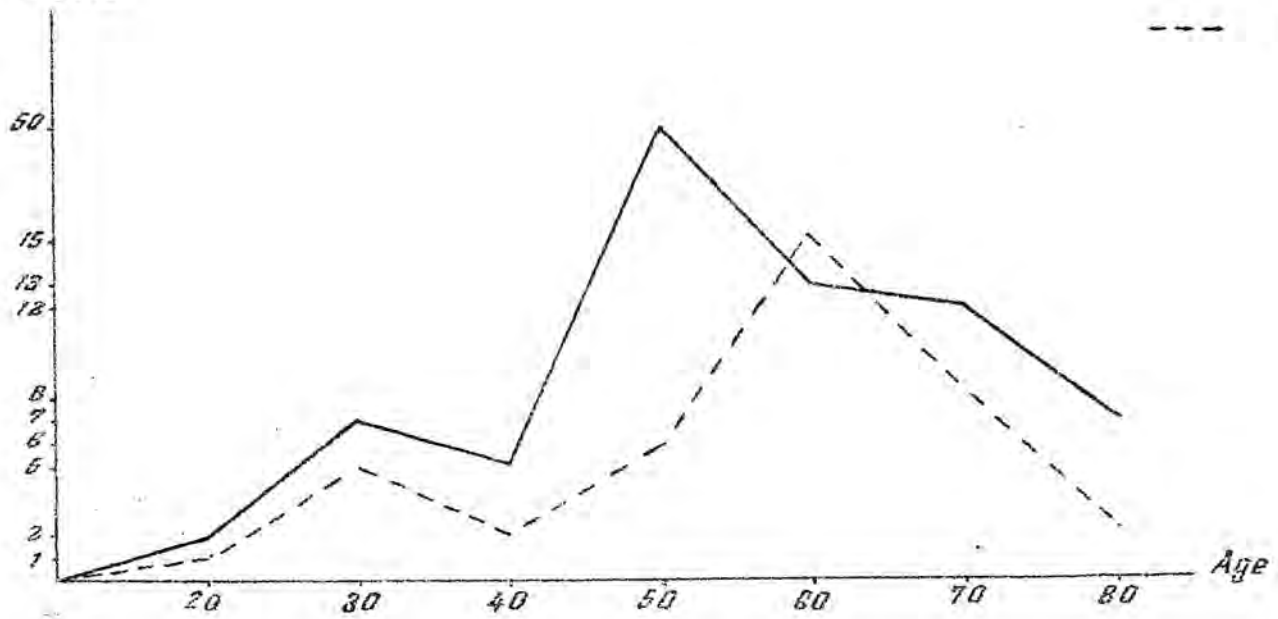
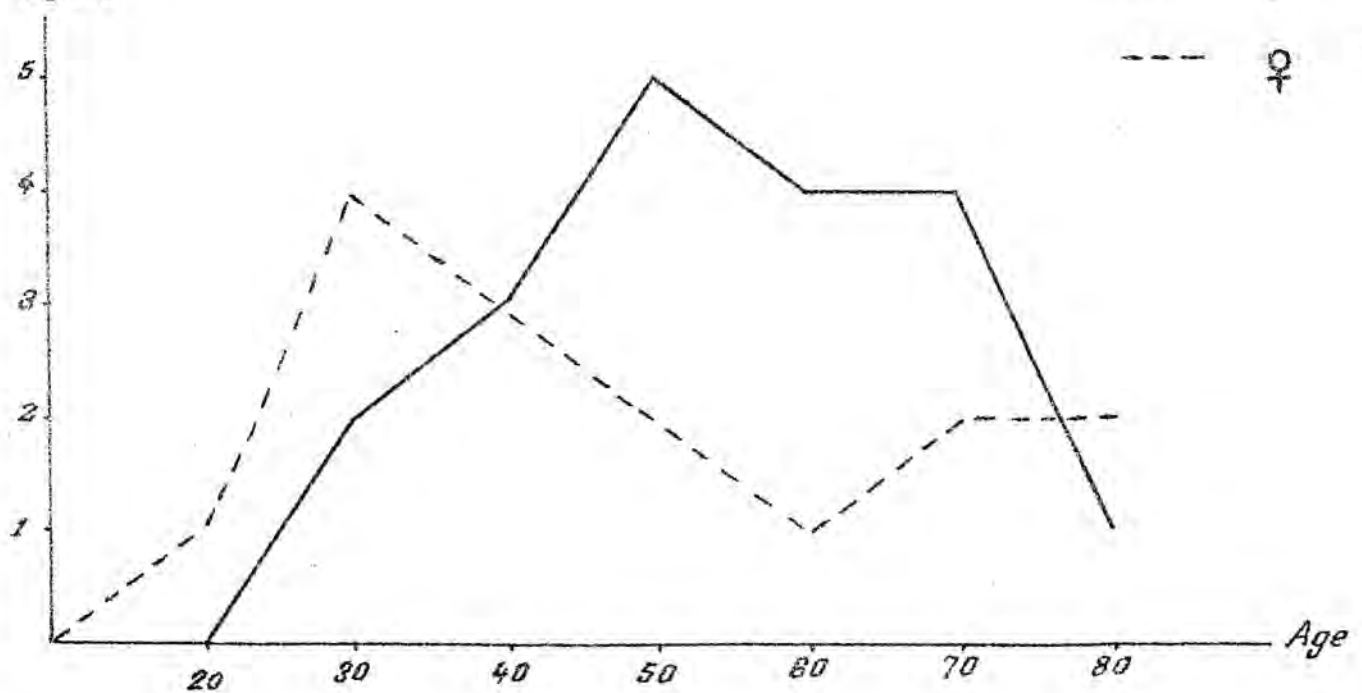
Nombre de sujets



# Accidents Vasculaires Cérébraux

TABLEAU II



*Accidents Ischémiques*Nombre de  
sujets*Accidents Hemorragiques*Nombre de  
sujets

## BIBLIOGRAPHIE

- 1- ALAJOUANINE (Th.), CASTAIGNE (P.), LHERMITTE (F.) et GAUTIER (J.C.).- Les anastomoses des artères cérébrales; leur rôle de suppléance. La semaine des Hôpitaux de Paris, 1959, 35, n° 15/3, 1133-1141.
- 2- ALAJOUANINE (Th.), CASTAIGNE (P.), LHERMITTE (F.) et GAUTIER (J.C.).- Nouvelle méthode d'exploration des artères cérébrales. Son intérêt dans le ramollissement. La semaine des Hôpitaux de Paris, 1959, 35, n° 15/3, 1129-1133.
- 3- ALAJOUANINE (Th.), LHERMITTE (F.) et MENDIZIBAL (E.).- Contribution à l'étude de la thrombose du tronc basilaire. Revue Neurologique, 1956, 14, n° 34, 1-22.
- 4- AYMAN.- Hérité dans l'hypertension artérielle. Arch. Intern. Méd., 1934, 53, p.792.
- 5- BAYLET (R.), KIRSCH (P.) et MAROUBY.- Place des rickettsies dans la pathologie cardio-vasculaire en Afrique de l'Ouest. Médecine d'Afrique Noire, 1961, 8, n° 5, p.89.
- 6- BIGELOW (N.H.).- Multiple intracranial arterial aneurysms. Archives of Neurol. and Psych., 1955, 73, n° 1, 76 -99.
- 7- BONNAL (J.) et LEGRE (J.).- L'angiographie cérébrale. Masson et Cie édit., Paris, 1958, 254p. .
- 8- BONNAL (J.), LEGRE (J.) et PELLEGRIN (J.).- L'angiographie cérébrale au cours des accidents vasculaires cérébraux. Comptes rendus du Congrès des Méd. Aliénistes et Neurol. de France, Lyon, 1957, Masson édit., p.458-465.
- 9- CASTAIGNE (P.).- Etiologie et pronostic général des hémorragies méningées sous-arachnoïdiennes spontanées. Revue du Praticien, 1955, 5, n° 32, 3373-3379.
- 10- CASTAIGNE (P.) et CAMBIER (J.).- Valeur des examens para-cliniques au cours des accidents vasculaires cérébraux. Comptes rendus du Congrès des Méd. Aliénistes et Neurol. de France, Lyon, 1957, Masson édit., p.377-445.
- 11- CASTAIGNE (P.), LHERMITTE (F.) et GAUTIER (J.C.).- Physiopathologie des accidents ischémiques cérébraux. La Revue du Praticien, 1960, 10, n° spécial, 3705-3707.
- 12- CHARMOT (G.), LE HENAND (F.) et GIUDICELLI (P.).- La pathologie cardio-vasculaire chez l'africain. Bulletin Médical de l'A.O.F., 1953, 10, 227-231.



- 13- CHARMOT (G.), LE HENAND (F.) et GIUDICELLI (P.).- L'hypertension artérielle maligne chez le Noir Africain. Bulletin Médical de l'A.O.F., 1953, 10, 109-125.
- 14- COLLOMB (H.), ARMENGAUD (M.) et LOUVAIN (M.).- Méningite purulente et thrombose de la carotide primitive. Bull. Soc. Méd. d'Afrique Noire de Langue Française, 1961, 6, n° 3, 328-330.
- 15- COLLOMB (H.), BERT (J.) et RAINAUT (J.).- Les accidents vasculaires cérébraux chez l'Africain. Comptes rendus du Congrès des Méd. Aliénistes et Neurol. de Langue Française, Lyon, 1957, Masson édit., p.488-495.
- 16- COLLOMB (H.), CARAYON (A.), PHILIPPE (Y.) et AUPHAN (D.).- Les hématomes sous-duraux spontanés ou d'apparence spontanée. A propos de deux cas à forme hémiplégique "banale" chez des sujets âgés. Bulletin de la Société Médicale d'Afrique Noire de Langue Française, 1960, 5, n° 4, 530-534..
- 17- COLLOMB (H.), DENJEAN (B.) et DAVENNE (C.).- Hémorragies méningées spontanées de l'adulte en milieu africain. Médecine d'Afrique Noire, 1960, 7, n° 23, 479-483.
- 18- COLLOMB (H.), DIOP (M.) et SOW (D.).- Syndrome de Weber, symptomatique d'un anévrysme de la carotide interne chez une africaine. Bulletin de la Société Médicale d'Afrique Noire de Langue Française, 1960, 5, n° 2, 107-108.
- 19- COLLOMB (H.) et GIRARD (P.).- Hémiplégie de l'adulte jeune. Considérations étiologiques à propos de 26 cas. Médecine Tropicale, 1959, 19, n° 2, 178-184.
- 20- COLLOMB (H.) et NANSOT (B.).- Thrombose spontanée de la carotide interne chez l'adulte jeune en Afrique. Médecine d'Afrique Noire, 1959, 6, n° 18, 409-411.
- 21- COLLOMB (H.) et PHILIPPE (Y.).- Examens complémentaires en neurologie. Deuxièmes journées médicales de Dakar. Médecine d'Afrique Noire 1961, 8, n° 20, 408-414.
- 22- COLLOMB (H.), PHILIPPE (Y.) et DENJEAN (B.).- Thrombose de la carotide interne chez un africain de 16 ans. Bull. Soc. Méd. d'Afrique Noire de Langue Française, 1961, 6, n° 3, 324-327.
- 23- COLLOMB (H.), PHILIPPE (Y.), DUMAS (M.) et DAVENNE (C.).- Accidents vasculaires cérébraux chez l'africain. Données artériographiques. (A propos de 85 cas). Médecine d'Afrique Noire, 1961, 8, n° 4, 69-70.
- 24- COLLOMB (H.), VANIER (G.) et DUMAS (M.).- Artérite du tronc basilaire au cours de méningo-encéphalite syphilitique. Bulletin de la Société Médicale d'Afrique Noire de Langue Française, 1960, 5, n° 4, 466-472.

- 25- COLUMELLA (F.), NICOLA (G.C.) et DELZANNO (G.B.).- Considérations sur une série de 103 cas d'anévrismes artériels intracrâniens. Neurochirurgie, 1957, 3, n° 4, 259-261.
- 26- COURSON (B.), COLLOMB (H.) et PHILIPPE (Y.).- Anévrisme artériel d'une branche terminale superficielle de la sylvienne. Bull. Soc. Méd. d'Afrique Noire de Langue Française, 1961, 6, n° 3, 560-565.
- 27- DAVIES (J.N.P.).- Pathology of Central African Natives. Cardio-Vascular diseases. East Afr. Medical Journal, 1948, 25, n° 12, 454-467.
- 28- DEBROISE (A.).- Contribution à l'étude de la syphilis nerveuse au Sénégal. Thèse doct. Méd., Rennes, 1962, (à paraître).
- 29- DE GENNES (J.L.).- Problèmes biologiques posés par la genèse de l'athérome. Facteurs sanguins et facteurs pariétaux. La Rev. du Prat., 1958, 8, n° 20, 2339 - 2351.
- 30- DELANOE (G.), AMAR (J.) et CHIAVERINI (C.).- Considérations sur l'étiologie de l'athérosclérose en Afrique. (A propos d'une nouvelle série de 16 cas d'infarctus du myocarde). Semaine des Hôpitaux de Paris, 1960, 36, n° 50, 2704 - 2707.
- 31- DEPARIS (M.), MANIGAND (G.) et MASSON (M.).- Hématomes sous-duraux spontanés de l'adulte. Semaine des Hôpitaux de Paris, 1959, 35, n° 52, 3028 - 3032 .
- 32- DONDEY (M.), FONCIN (J.F.), GACHES (J.) et LE BEAU (J.).- A propos de trente cinq nouvelles observations électroniques d'accidents vasculaires cérébraux spontanés anatomiquement vérifiés. Revue Neurologique, 1959, 101, n° 3, 468.
- 33- DONDEY (M.) et GACHES (J.).- Remarques à propos du diagnostic E.E.G. dans les accidents vasculaires cérébraux. Revue Neurologique, 1958, 99, n° 1, 232-234.
- 34- EDINGTON (G.M.).- Cardio-Vascular disease as a cause of death in the Gold - Coast African. Trans. Roy. Soc. Trop. Méd. et Hyg., 1954, 48, n° 5, 419-425.
- 35- FERNEX (M.).- Note préliminaire sur la pathologie artérielle en milieu africain à Dakar. Bulletin de la Société Médicale d'Afrique Noire de Langue Française, 1960, 5, n° 1, 43-46.
- 36- FERNEX (M.).- Observations sur l'état anatomo-histologique des artères des malades africains. Médecine d'Afrique Noire, 1961, 8, n° 4, 66-68.
- 37- FERNEX (M.).- Répercussions physiopathologiques de la variation du nombre des mastocytes dans le myocarde. Médecine d'Afrique Noire, 1961, 8, n° 5, 90-93.

- 38- FOIX (Ch.) et HILLEMAND (P.).- Conditions physiologiques de la circulation cérébrale et disposition des branches des artères cérébrales. *La Science Méd. prat.*, 1935, 1, n° 4, 201-202.
- 39- FORD (F.) et SCHAEFFER (A.).- The etiology of infantile acquired hemiplegia. *Archives of Neurology and Psychiatry*, 1927, 20, n° 18, 323-347.
- 40- FRANTZEN (E.) et FINE DE OLIVARIUS (B.).- On thrombosis of the basilar artery. *Acta Psychiatrica et Neurologica Scandinavica*, 1957, 32, n°4, 431-439.
- 41- GACHES (M.) et DONDEY (M.).- Valeur diagnostique de l'E.E.G. au cours des accidents vasculaires cérébraux. A propos de 40 cas avec vérification anatomique. *Comptes rendus du Congrès des Méd. Aliénistes et Neurol. de France et de Langue Française*, Lyon, 1957, Masson édit., p.483-487.
- 42- GIROUD (P.) et PFISTER (R.).- Réactions biologiques, tests spécifiques permettant le diagnostic des atteintes vasculaires dues à des rickettsies ou à des éléments à leur limite (néo-rickettsies). *Presse Médicale*, 1957, 65, n° 43, 1019-1020.
- 43- GROS (Cl.), VLAHO VITCH (B.) et AUTEROCHÉ (B.).- Réflexions sur une série de 46 anévrysmes supraclinoidiens rompus. Evaluation du traitement chirurgical. *Neurochirurgie*, 1957, 3, n° 4, 253-258.
- 44- GROSSIORD (A.).- Le médecin devant l'hémiplégique. *Revue du Praticien*, 1955, 5, n° 13, 1534-1552.
- 45- GUILLAUME (J.M.), DROGUET (P.) et DJINDJIAN (R.).- Remarques cliniques et chirurgicales relatives à 2 angiomes cérébraux opérés et guéris. *Revue Neurologique*, 1957, 97, n° 5, 376-379.
- 46- JOUVE (A.) et DELAAGE (M.).- Pathogénie de l'athérosclérose. Notions actuelles. *Revue du Praticien*, 1954, 4, n° 10, 859-869.
- 47- JOUVE (A.), VAGUE (J.) et MONGIN (M.).- La différenciation sexuelle en pathologie cardio-vasculaire. *Archives des maladies du coeur et des vaisseaux*, 1951, 44, n° 10, 893-900.
- 48- KAUFMANN (H.).- Valeur clinique du dosage du cholestérol sanguin en pathologie cardio-vasculaire. *Entretiens de Bichat. Médecine*, 1958. L'expansion édit., p.143-146.
- 49- KEELEY (K.J.) et HIGGINSON (J.).- Atherosclerosis in Bantu. Letter to Editor. *Lancet*, 1957, 7, 341-342.
- 50- KOATE (P.).- Aspects généraux de la pathologie cardio-vasculaire en milieu africain. Deuxièmes journées médicales de Dakar, 1960. *Médecine d'Afrique Noire*, 1961, juillet n° spécial, p.39-47.

- 51- LAURIE (W.) et WOODS (J.D.).- Atherosclerosis and its cerebral complications in the South African Bantu. *The Lancet*, 1958, 1, 7014, 231-232.
- 52- LAZORTHES (G.).- Vascularisation et circulation cérébrales. Masson et Cie édit., Paris, 1961, 323p. .
- 53- LEMAIRE (R.).- Influence du climat tropical sur le comportement physiologique de l'homme. *Archive de Biol. Thermoclimatique*, 1958, 3, n° 1, 5-39.
- 54- LEMAIRE (R.) et JOLLY (R.).- Actions des vents de sable saharien sur l'appareil cardio-vasculaire. *Méd. Aéronautique*, 1957, 12, n° 2, 161.
- 55- LEREBoullet (J.) et ESCOUROLLE (R.).- Pathologie vasculaire cérébrale. *Revue du Praticien*, 1960, 10, n° 27, 2889-2894.
- 56- LE VIGUELLOUX (J.) et SANKALE (M.).- Protidogrammes et lipidogrammes chez le Soudanais. *Bull. Soc. Path. Exot.*, 1960, 53, n° 2, 366-384.
- 57- LEVY (M.).- L'artère sylvienne et les ramollissements du territoire sylvien. *La Science Méd. Prat.*, 1935, 1, n° 5, 270-287.
- 58- LHERMITTE (F.).- A propos de la pathogénie hémodynamique du ramollissement cérébral. *Presse Médicale*, 1960, 68, n° 55, 2135-2136.
- 59- LOFGREN (O.).- Carotid angiography in the diagnosis of spontaneous intracerebral haemorrhage. *Acta Radiol.*, 1953, 40, 173-181.
- 60- MARTORELL (F.).- Traitement chirurgical des oblitérations des troncs carotidiens extracrâniens. Communication au IXème Congrès de la Société Européenne de Chirurgie cardio-vasculaire, Barcelone du 1er au 3 septembre 1960. Tiré de la *Presse Médicale*, 1961, 69, n° 13, 609.
- 61- MILETTO (G.) et COLLOMB (H.).- Artériosclérose précoce et thrombose de la carotide chez l'africain. *Bull. Soc. Path. Exot.*, 1956, 49, n° 4, 768-776.
- 62- MILETTO (G.) et COLLOMB (H.).- La pathologie cardio-vasculaire de l'africain. *Gazette des Hôpitaux*, 1956, 128, n° 19, 789-791.
- 63- MILETTO (G.) et COLLOMB (H.).- Les thromboses de la carotide interne. *Médecine Tropicale*, 1955, 15, n° 6, 649-655.
- 64- MINVIELLE (J.) et VLAHOVITCH (B.).- Les hémipariés vasculaires. Masson et Cie édit., Paris, 1959, 227 p. .
- 65- NAMIN (P.).- L'angiographie vertébrale. G. Doin et Cie édit., Paris, 1955, 110 p. .



- 66- OTTOSEN (P.).- Traitement chirurgical des oblitérations des troncs carotidiens extracrâniens. Communication au IXème Congrès de la Société Européenne de Chirurgie cardio-vasculaire, Barcelone du 1er au 3 septembre 1960. Tiré de la Presse Médicale, 1961, 69, n° 13, 609.
- 67- PAILLAS (J.E.).- Les thromboses de la carotide interne. Archives de Médecine Générale et Tropicale, 1954, 31, n° 2, 138-144.
- 68- PAILLAS (J.E.) et BONNAL (J.).- Etude complémentaire sur les thromboses de la carotide. (A propos de 83 observations). Revue Neurologique, 1959, 101, n° 2, 188-191.
- 69- PAILLAS (J.E.) et BONNAL (J.).- Les thromboses spontanées de la carotide interne et de la carotide primitive. (A propos de 21 observations). Semaine des Hôpitaux de Paris, 1954, 30, n° 17, 1023-1040.
- 70- PAILLAS (J.E.), BONNAL (J.) et GASTAUT (Y.).- L'épreuve de la compression carotidienne au cours des accidents ischémiques cérébraux. Etude clinique, électroencéphalographique et électrocardiographique de 121 sujets. Comptes rendus du Congrès des Méd. Aliénistes et Neurol. de France, Lyon, 1957, Masson et Cie édit., p.470-475.
- 71- PAILLAS (J.E.), BONNAL (J.), PELLEGRIN (J.) et SEDAN (R.).- Les anévrysmes intracrâniens multiples. Neurochirurgie, 1956, 2, n° 3, 271-280.
- 72- PAILLAS (J.E.) et CHRISTOPHE (L.).- Les thromboses de la carotide interne et de ses branches. Masson et Cie édit., Paris, 1955, 108 p.
- 73- PARKINBERG (H.).- Thromboses cérébrales chez les malades jeunes. Acta Psych. et Neurol. Scandinavica, 1954, 29, n° 3, 237-242.
- 74- PAYET (M.) et ARMENGAUD (M.).- A propos de trois cas de thrombophlébites cérébrales. Médecine d'Afrique Noire, 1956, 5, n° 53, 8-9.
- 75- PAYET (M.) et ARMENGAUD (M.).- Thrombophlébites cérébrales chez des africaines récemment accouchées. Bulletin Médical de l'A.O.F., 1957, 2, n° 1, 126-128.
- 76- PAYET (M.), PENE (P.), ARMENGAUD (M.) et SANKALE (M.).- A propos d'une enquête médico-sociale effectuée pendant une année à l'Hôpital Le Dantec de Dakar. Bulletin de la Société Médicale d'Afrique Noire de Langue Française, 1959, 4, n° 1, 48-59.
- 77- PAYET (M.), PILLE (G.), SANKALE (M.), TRELLU (H.) et PENE (P.).- Le contexte humoral lipidique au cours de l'athérosclérose du Noir Africain. (A propos de 161 cas observés à Dakar). La Semaine des Hôpitaux de Paris (Path. et Biol.), 1961, 9, n° 9-10, 1093-1100.
- 78- PAYET (M.), SANKALE (M.) et PENE (P.).- Les aspects anatomo-cliniques de l'athérosclérose chez le Noir Africain. Arch. Mal. Coeur (Revue de l'athérosclérose), 1961, 3

- 79- PAYET (M.), SANKALE (M.), PENE (P.) et BAO (O.).- Les facteurs écol-  
ogiques de l'athérosclérose chez le Sénégalais (A l'exclusion des  
facteurs diététiques). Bull. Soc. Path. Exot., 1960, 53, n° 6,  
1010-1023.
- 80- PAYET (M.), SANKALE (M.), PENE (P.), BAO (O.) et TRELLU (H.).-  
Les principaux aspects du diabète sucré en milieu africain à Dakar.  
Bull. Soc. Path. Exot., 1960, 53, n° 5, 903-910.
- 81- PAYET (M.), SANKALE (M.), PENE (P.), COLLOMB (H.) et BAO (O.).-  
Les accidents artériels cérébraux chez le Noir Africain à Dakar.  
Médecine d'Afrique Noire, 1961, 8, n° 8, 166-167.
- 82- PAYET (M.), SANKALE (M.), PILLE (G.) et N'DOYE.- La ration lipidi-  
que du Sénégalais. Sa place parmi les facteurs d'athérosclérose.  
Ann. Nutrition et Alimentation, 1961, 15, n° 2, 21-31.
- 83- PECKER (J.).- Les hématomes intra-cérébraux spontanés. Revue du  
Praticien, 1957, 8, n° 15, 1621-1630.
- 84- PECKER (J.).- L'hématome intracérébral spontané. Presse Médicale,  
1960, 68, n° 10, 367-370.
- 85- PENE (P.), SANKALE (M.) et ANCELLE (J.P.).- L'hypertension artériel-  
le chez l'Africain à Dakar. Deuxièmes journées médicales de Dakar,  
1960. Médecine d'Afrique Noire, 1961, juillet, n° spécial, p.57-64.
- 86- PERTUISET (B.).- Les anévrysmes sacculaires de la carotide interne  
supra-clinoïdienne. Etude anatomo-clinique et thérapeutique d'après  
16 cas. Neuro-Chirurgie, 1959, 5, n° 2, 183-206.
- 87- PETIT-DUTAILLIS (D.) et BILLET (R.).- L'anévrysme de l'artère  
communicante antérieure. A propos de 38 observations. Neurochirur-  
gie, 1957, 3, n° 4, 309-311.
- 88- PHILLIPS (J.H.).- Cardiovascular diseases in the white and negro  
races. The American Journal of the Medical Sciences, 1959, 238,  
133/97-160/124.
- 89- PHILIPPIDES (D.), LINCK et MONTRILLEUL.- Thrombose de la carotide  
interne par contusions buccales para amygdaliennes. Revue d'O.N.Ophth.,  
1954, 39, n° 1.
- 90- PILLE (G.), TRELLU (H.) et KANE (Y.).- Contribution à l'étude des  
standards biologiques de l'Africain de la région de Dakar. Les  
lipides sanguins. Réunion Soc. Biol. de Dakar, novembre-décembre  
1960 à paraître.
- 91- PLUVINAGE (R.J.L.).- La thrombose du tronc basilaire, syndrome  
clinique encore peu connu. Les entretiens de Eichat, Médecine 1960,  
Expansion Scientifique édit., Paris, 507-512.



- 92- PLUVINAGE (R.).- Etude anatomo-clinique de quelques cas d'angiomes cérébraux (angiomes artériels et angiomes veineux). Annales de Médecine, 1948, 49, n° 1, 86-108.
- 93- POURSINES (Y.), ALLIEZ (J.), ROGER (J.) et SOULAYROL (R.).- Le syndrome d'oblitération du tronc basilaire. La sem. des Hôp. de Paris, 1957, 33, n° 65, 3815-3829.
- 94- POUYANNE (H.), ARNE (L.), LOISEAU (P.) et MOUTON (L.).- Considérations sur 2 cas de thrombose de la carotide interne chez l'enfant. Revue Neurologique, 1957, 97, n° 6, 525-530.
- 95- RICHIR (Cl.) et QUENUM (C.).- Etude anatomique de l'athérome à Dakar. Premiers résultats. Médecine d'Afrique Noire, 1961, 8, n° 5, 96-98.
- 96- ROB (C.).- Traitement chirurgical des oblitérations des troncs carotidiens extracrâniens. Communication au IXème Congrès de la Société Européenne de Chirurgie cardio-vasculaire, Barcelone du 1er au 3 septembre 1960. Tiré de la Presse Médicale, 1961, 69, n° 13, 609.
- 97- ROUZAUD (M.) et JOBARD (P.).- Accidents cérébraux post-artériographiques. Revue Neurologique, 1958, 98, n° 1, 71-76.
- 98- SANKALE (M.).- L'athérosclérose chez le Noir Africain. Deuxièmes journées Médicales de Dakar, 1960. Médecine d'Afrique Noire, 1961, n° spécial, p.49-56.
- 99- SANKALE (M.) et PENE (P.).- Etudes démographiques. Médecine d'Afrique Noire, 1959, 6, n° 11, 267-277.
- 100- SANKALE (M.) et PENE (P.).- Les principaux aspects de l'environnement du Sénégalais. Médecine d'Afrique Noire, 1959, 6, n° 11, 261-265.
- 101- SANKALE (M.), RIVOALEN (A.) et MILHADE (J.).- L'hypertension artérielle chez le Noir Africain. Presse Médicale, 1958, 66, n° 20, 439-440.
- 102- SERRATRICE (G.).- L'hématome intracérébral spontané. (Etude clinique, artériographique, électroencéphalographique et thérapeutique de 50 observations). Thèse doc. Méd., Marseille, 1955, 103 p. .
- 103- SNELLMAN (A.), MAKELA (T.) et NYSTROM (S.).- Considérations sur les anévrysmes de la région située entre les artères cérébrales antérieures (A propos d'une série de 52 cas opérés). Neurochirurgie, 1959, 5, n° 2, 143-161.
- 104- TOURY (J.), BOCAT (R.) et GIORGI (R.).- Etude de quelques constantes biologiques chez l'Africain. Bull. Soc. Path. Exot., 1959, 52, n° 4, 536-543.
- 105- VAGUE (J.).- La différenciation sexuelle humaine. Ses incidences en pathologie. Masson et Cie édit., Paris, 1953, 386 p. .

- I06- VAGUE (J.).- La distinction des obésités en Androïdes et Gynoïdes. Base de leur pronostic. Semaine des Hôpitaux de Paris. 1955, 2, n° 66, 3503-3509.
- I07- VAGUE (J.), JOUVE (A.), DELAAGE (M.) et TEITELBAUM (M.).- Les relations de l'obésité et de l'artériosclérose. Sem. des Hôp. de Paris, (Archives de biol. méd.). (Path. et Biol.), 1957, 33, n° XIV/5, I629/B.529-I648/B.548.
- I08- VAN DOOREN (F.) et ROGOWSKY (M.).- Etat cardio-circulatoire de l'indigène du Congo belge et du Ruanda-Urundi. Académie Royale des Sciences Coloniales, 1959, 9, n° 1, 82 p. .
- I09- WORMS (R.).- Les complications cardio-vasculaires des ricktsioses. La Revue du Praticien, 1956, 6, n° 12, I309-I320.
- 

Vu le Président du Jury  
Professeur M.PAYET

Vu le Doyen  
Professeur M.PAYET

Vu et permis d'imprimer le Recteur de l'Université de DAKAR

C.FRANCK

-----

## TABLE DES MATIERES

---

### INTRODUCTION

### CHAPITRE I : GENERALITES

#### - Méthodes de Recherche

I/- Enquête biographique (p. 8 )

II/- Examen neurologique (p.10 )

A- Examen clinique : examen oculaire  
compression carotidienne  
examen du L.C.R.

B- Examens spécialisés : E.E.G.  
angiographie  
encéphalographie gazeuse

III/- Examen vasculaire (p. 20 )

A- Appareil cardiovasculaire

B- Environnement vasculaire

IV/- Examen anatomique (p. 24 )

#### - Matériel d'étude (p. 26 )

Recrutement - Données biographiques - Données cliniques -  
Mortalité -

#### - Conclusions (p. 32 )

### CHAPITRE II : OBSERVATIONS

#### - Accidents ischémiques

I/- Données statistiques générales (p. 39 )

II/- Etude des observations ( p. 40 )

A- Thromboses

1)- Considérations biographiques et  
étiologiques (p. 40 )

2)- Considérations anatomo-cliniques

-Thromboses sylviennes (p. 49 )

-Thromboses de la carotide interne (p. 52 )

-Thromboses de la cérébrale antérieure (p. 56 )

-Thromboses de la cérébrale postérieure (p. 58 )

-Thromboses du tronc basilaire (p. 58 )

-Thromboses multiples (p. 60 )

3)- Conclusions

B- Accidents ischémiques avec aspect artériopathique  
à l'angiographie (p. 64 )

- Données biographiques

- Données anatomo-cliniques

- Conclusions

C- Accidents ischémiques sans anomalie vasculaire à  
l'angiographie (p. 74 )

- Données biographiques

- Données cliniques

- Conclusions

D- Accidents ischémiques sans examen angiographique  
(p. 78 )

III/- Conclusions

- Accidents hémorragiques

I/- Données statistiques générales (p. 85 )

II/- Etude des observations

A- Malformations vasculaires : Angiomes (p. 87 )

Anévrysmes (p. 89 )

B- Hématomes intra-cérébraux spontanés (p. 100 )

C- Hématomes sous-duraux (p. 106 )

D- Hémorragies méningées (p. 116 )

E- Thrombo-phlébites cérébrales (p. 120 )

III/- Conclusions

### CHAPITRE III : FACTEURS ETIO-PATHOGENIQUES

#### - Moyens d'étude et résultats généraux

##### I/- Examen clinique (p. 126 )

T.A., examen cardiaque, examen artériel, fond d'oeil.

##### II/- Examens biologiques (p. 128 )

B.W., Weill et Félix, cholestérolémie, lipémie, protidémie, prothrombinémie, examen des urines.

##### III/- Examen anatomique (p. 133 )

##### IV/- Conclusions (p. 135 )

#### - Synthèse des résultats

##### I/- Thromboses (p. 139 ) - Artérites (p. 141 )

Accidents vasculaires avec artériographie normale (p.142)

Hémorragies cérébro-méningées (p. 143 )

Hématomes intra-cérébraux (p. 144 )

Hématomes sous-duraux (p. 144 )

#### - Conclusions

### CHAPITRE IV : REFLEXIONS THERAPEUTIQUES

#### - Réduction du **taux** demortalité

##### I/- Thérapeutique curative (p. 149 )

A- Traitement de la phase initiale de l'accident (p.149)

B- Traitement étiologique

1)- Accidents hémorragiques (p. 152)

2)- Accidents ischémiques (p. 157)

##### II/- Thérapeutique préventive (p. 158)

- Traitement des séquelles (p.160)

I/- Participation du malade

II/- Equipement sanitaire ; kinésithérapie

- Conclusions

### CONCLUSIONS



